298

FACULTÉ DE MÉDECINE DE PARIS

Année 1906 — THÈSE — No

POUR LE

DOCTORAT EN MÉDECINE

Présentée et soutenue le Jeudi 7 Juin 1906, à 1 heure

Des Endothéliomes
CALCIFIÉS DE LA PEAU

par

ÉMILE CASTAGNARY

Né le 15 mars 1880, à Nantes (Loire-Inférieure)

Président : M. V. CORNIL, *professeur ;*

Juges : MM. CHANTEMESSE, *professeur ;*
MÉRY, LANGLOIS, } *agrégés.*

NANTES
A. DUGAS & Cie, IMPRIMEURS-ÉDITEURS
5, QUAI CASSARD, 5

1906

298

FACULTÉ DE MÉDECINE DE PARIS

Année 1906 THÈSE No

POUR LE

DOCTORAT EN MÉDECINE

Présentée et soutenue le Jeudi 7 Juin 1906, à 1 heure

Des Endothéliomes
CALCIFIÉS DE LA PEAU

par

ÉMILE CASTAGNARY

Né le 15 mars 1880, à Nantes (Loire-Inférieure)

Président : M. V. CORNIL, *professeur ;*

Juges : MM. CHANTEMESSE, *professeur ;*
MÉRY, LANGLOIS, } *agrégés.*

NANTES
A. DUGAS & Cie, IMPRIMEURS-ÉDITEURS
5, QUAI CASSARD, 5

1906

FACULTÉ DE MÉDECINE DE PARIS

Doyen	M. DEBOVE.
Professeurs	MM.
Anatomie	POIRIER.
Physiologie	Ch. RICHET.
Physique médicale	GARIEL.
Chimie organique et chimie générale	GAUTIER.
Histoire naturelle médicale	BLANCHARD.
Pathologie et thérapeutique générales	BOUCHARD.
Pathologie médicale	HUTINEL. BRISSAUD.
Pathologie chirurgicale	LANNELONGUE.
Anatomie pathologique	CORNIL.
Histologie	MATHIAS-DUVAL.
Opérations et appareils	SEGOND.
Pharmacologie et matière médicale	POUCHET.
Thérapeutique	GILBERT.
Hygiène	CHANTEMESSE.
Médecine légale	BROUARDEL.
Histoire de la médecine et de la chirurgie	DEJERINE.
Pathologie expérimentale et comparée	ROGER.
Clinique médicale	HAYEM. DIEULAFOY. DEBOVE. LANDOUZY.
Maladies des enfants	GRANCHER.
Clinique de pathologie mentale et des maladies de l'encéphale	JOFFROY.
Clinique des maladies cutanées et syphilitiques	GAUCHER.
Clinique des maladies du système nerveux	RAYMOND.
Clinique chirurgicale	LE DENTU. TERRIER. BERGER. RECLUS.
Clinique ophtalmologique	DE LAPERSONNE.
Clinique des maladies des voies urinaires	GUYON.
Clinique d'accouchements	BUDIN. PINARD.
Clinique gynécologique	POZZI.
Clinique chirurgicale infantile	KIRMISSON.

Agrégés en exercice

MM.	MM.	MM.	MM.
AUVRAY.	DESGREZ.	LAUNOIS.	POTOCKI.
BALTHAZARD.	DUPRÉ.	LEGRY.	PROUST.
BRANCA.	DUVAL.	LEGUEU.	RENON.
BEZANÇON.	FAURE.	LEPAGE.	RICHAUD.
BRINDÉAU.	GOSSET.	MACAIGNE.	M. RIEFFEL, chef des Travaux anatomiques.
BROCA (André).	GOUGET.	MAILLARD.	TEISSIER.
CARNOT.	GUIART.	MARION.	THIROLOIX.
CLAUDE,	JEANSELME.	MAUCLAIRE.	VAQUEZ.
CUNÉO.	LABBÉ.	MERY.	WALLICH.
DEMELIN.	LANGLOIS.	MORESTIN.	

Par délibération en date du 9 décembre 1798, l'École a arrêté que les opinions émises dans les dissertations qui lui seront présentées doivent être considérées comme propres à leurs auteurs et qu'elle n'entend leur donner aucune approbation ni improbation.

A MES PARENTS

Témoignage d'affection

et de reconnaissance

A MES FRÈRES

A MES AMIS

A MES MAITRES

MESSIEURS LES PROFESSEURS DE L'ÉCOLE

DE MÉDECINE DE NANTES

A MES MAITRES DANS LES HOPITAUX

MESSIEURS LES MÉDECINS ET CHIRURGIENS

DES HOSPICES CIVILS DE NANTES

A MON MAITRE

MONSIEUR LE DOCTEUR MALHERBE

Chirurgien des Hôpitaux

Professeur d'Histologie à l'École de Médecine

Membre correspondant

de la Société de Chirurgie de Paris

Correspondant national de l'Académie de Médecine

A MON PRÉSIDENT DE THÈSE

MONSIEUR LE DOCTEUR CORNIL

Professeur à la Faculté de Médecine

Membre de l'Académie de Médecine

Officier de la Légion d'honneur

Des Tumeurs calcifiées de la peau

Travail du laboratoire d'Histologie de l'École de Médecine de Nantes

AVANT-PROPOS

Exposé du sujet

Il y a déjà plus de vingt-cinq ans, M. le Professeur A. Malherbe, de Nantes, entreprenait des recherches sur les tumeurs dites ossiformes de la peau, et d'après l'examen histologique, de quinze pièces recueillies dans son laboratoire établissait l'existence d'une nouvelle espèce de néoplasme, non décrit dans les livres classiques : « l'épithéliome pavimenteux à cellules calcifiées ».

Cette tumeur se développerait soit au milieu d'un kyste athéromateux, plus ou moins ancien, soit même aux dépens d'une glande sébacée saine. Caractérisée au point de vue histologique par un tissu épithéliomateux dont les éléments cellulaires subiraient d'une façon constante l'envahissement calcaire, elle présenterait une trame de nature conjonctive, qui échappant à la calcification, deviendrait dans certains cas, osseuse, sans passer par le stade cartilagineux.

L'accroissement des masses épithéliales se ferait et au dedans de la tumeur, et (mais non constamment) en dehors d'elle : *intus*, *1°* par prolifération des cellules glandulaires, tendant à devenir métatypiques et à revêtir le caractère de l'épithéliome lobulé ordinaire ; *2°* par des cellules géantes, ou cellules à noyaux multiples, donnant naissance par segmentation de leur protoplasma, à des cellules épithéliales subissant immédiatement la calcification : *extra*, par infiltration cellulaire du tissu conjonctif voisin, comme il arrive pour les autres tumeurs épithéliales (épithéliomes lobulés, tubulés, carcinome) ; mais, fait important à noter, la néoplasie qui nous occupe ne *récidiverait jamais*, et, peut-être faudrait-il voir, la cause de cette bénignité, dans la calcification de l'épithéliome véritable processus nécrobiotique de l'élément cellulaire cancéreux ».

Tels étaient les principaux caractères de l'épithéliome calcifié établis par Malherbe, dans un mémoire adressé à la Société de Chirurgie en 1882 (1) ; depuis cette époque, vingt nouvelles tumeurs ont été recueillies au laboratoire de l'école dont un cas *avec récidives multiples*.

Cette particularité, et aussi les travaux des différents auteurs contestant l'existence ou la nature épithéliale de la nouvelle tumeur, incitèrent le Professeur Malherbe à reprendre la question ; il voulut bien, alors que nous eûmes l'honneur d'être son préparateur, nous associer à ses travaux et nous fournir ainsi le sujet de notre thèse

(1) Mémoire couronné par la dite Sociéte (Prix Laborie).

inaugurale : grâce à son inépuisable obligeance et à sa connaissance approfondie des tumeurs, nous avons pu mener à bonne fin ce travail ; nous lui exprimons ici tous nos remerciements et notre profonde et sincère reconnaissance.

Nous prions M. le Professeur Cornil de recevoir l'assurance de notre gratitude pour l'honneur qu'il nous fait, en acceptant la présidence de notre thèse.

Nous diviserons ainsi notre travail :

Dans un premier chapitre, nous exposerons l'historique qui nous fera connaître les diverses théories des auteurs sur l'épithéliome calcifié ; dans un second, nous relaterons les observations avec examen histologique de toutes nos tumeurs *bénignes et malignes* ; l'anatomie pathologique fera l'objet de la troisième partie ; dans une quatrième, nous dégagerons après les avoir exposées, des différentes pathogénies invoquées par les auteurs, celle qui nous semble la plus conforme aux faits observés ; enfin, nous terminerons par l'étude clinique du néoplasme.

CHAPITRE PREMIER

Historique

Les caractères si particuliers des tumeurs calcifiées de la peau (consistance, siège superficiel, rendant l'examen facile, élimination du néoplasme après exulcération des téguments) attirèrent l'attention des cliniciens bien avant que le microscope fut inventé, et que la technique histologique eut permis de pénétrer dans l'intimité des processus pathologiques. Parmi les auteurs, les uns se contentent de signaler les faits : les autres s'inspirant moins de l'observation que d'une imagination féconde, esquissent différentes pathogénies.

Galien (Œuvres-Traduction Daremberg, 1856), note que l'on a trouvé dans les téguments des tumeurs contenant souvent des concrétions semblables à des pierres. Pour le médecin de Pergame. « Les parties primitivement en contact s'écarteraient les unes des autres (*apostèmes*) ; il existerait donc entre elles un certain espace vide qui, au lieu d'une matière, soit pneumatique, soit humide, contiendrait des grumeaux calcaires. »

Au milieu du XVIe siècle, Victor Trincavella retire d'un abcès un corps résistant sur la nature duquel il n'ose se prononcer : pierre ou os ? Fallope et Ambroise Paré traitant des athéromes signalent leur calcification (1) : d'après

(1) Il est, du reste, parfaitement exact qu'on observe l'athérome calcifié, au scrotum (cas de M. A. Malherbe). Quelques-uns de ces athéromes ont été récemment décrits comme de l'épithéliome calcifié.

la théorie régnante à cette époque, on admet que toutes les pierres de la peau proviennent d'un épaississement du pus, ou d'une transformation particulière de caillots sanguins.

Une tumeur de la paupière supérieure, du volume d'une noix, parfaitement encapsulée, ressemblant à de la chaux, est citée dans les observations de Wolff (1704) et opérée par ce chirurgien.

A. G. Richter (1780), Astley Cooper (1820) signalent la présence d'os dans la trame de certaines tumeurs sous-cutanées.

Rayer (1835), dans son traité des maladies de la peau, tome III, page 720, admet que la calcification est le résultat d'une sécrétion particulière des follicules ne donnant plus d'humeur sébacée, et cite deux cas de tumeurs calcaires recueillis par Meckel.

Dans les travaux de Glüge (1841), nous trouvons une ébauche d'examen histologique. Il s'agit de deux tumeurs enlevées sur le genou d'une femme de 50 ans, et contenant des cellules épidermiques hexagonales, avec noyau, soit clair, soit noir et pleines de granulations calcaires : mêmes altérations cellulaires sont notées dans les observations de John Dalrymple (1), Andrew Anderson (2), Thomas (3), Sichel (4), Forster (5).

(1) John Dalrymple. — Medico chirurg. Trans., London, 1846.

(2) Andrew Anderson. — Monthly Journ. of. med. Science, London, 1848.

(3) Thomas. — Tumeurs de la paupière, Thèse de Paris, 1866.

(4) J. A. Sichel. — Annales d'oculistique, 1867.

(5) Forster. — Illustrate mediz. Zeitg. München, 1855.

Veut-on consulter les traités classiques d'anatomie pathologique ? Lancereaux (1), Rindfleish (2) signalent sans y insister l'infiltration calcaire des tissus épithéliaux, tandis que Cornil et Ranvier (3) admettent que la paroi des kystes sébacés est atteinte par le dépôt de sels de chaux.

Virchow (4), dans son traité des tumeurs, décrit des néoplasmes ossifiés, mobiles sous les téguments, pouvant occuper les différentes parties du corps et dont le développement se ferait par ossification des couches superficielles du périoste ou par hyperostose d'une parcelle d'os détaché par fracture, d'où la dénomination « d'*exostoses discontinues* » donnée à ces tumeurs ; l'examen histologique, malheureusement, fait défaut. Le grand anatomo-pathologiste allemand lui-même ignorait ainsi la structure de l'épithéliome calcifié, et pourtant, il cite, sans commentaire du reste, le travail de Martin Wilckens où l'on trouve un exemple typique de la tumeur qui nous occupe.

Dans sa thèse, soutenue à Gœttingue, 1858, Wilckens, en effet, a eu le mérite d'avoir décrit avec netteté et précision les caractères histologiques de l'épithéliome calcifié, d'après l'examen microscopique d'une tumeur de la région frontale enlevée, le 8 décembre 1857, à la clinique de M. le conseiller Baumm, chez une femme de 43 ans. « Sur de fines coupes, dit-il, on distingue nettement un stroma clair con-

(1) Lancéreaux. — Traité d'anatomie pathologique. Tome I, p. 498.

(2) Rindfleish. — Traité d'anat. pathologique. Traduction Gross.

(3) Cornil et Ranvier. — Manuel d'hist. pathologique, 1re édition. Tome I, p. 61.

(4) Traité des Tumeurs. Trad. Arronshon, 1869, tome I.

tenant des masses arrondies plus sombres. Le stroma contient de nombreuses cellules osseuses ; à un grossissement de 350 diamètres, on reconnaît que la masse obscure est formée de cellules épithéliales soudées ensemble, et tellement imprégnées de granulations calcaires qu'on peut à peine reconnaître le contour des cellules : on distingue cependant bien les plus claires contenant encore un noyau. L'emploi de l'acide chlorhydrique, suivi d'effervescence, rend la coupe transparente, et montre les cellules épithéliales de formes variables et munis de noyau plus ou moins volumineux.

Dans l'état actuel de la science, il faut donc considérer cette tumeur comme un épithéliome (cancroïde) dont les cellules ont subi une métamorphose régressive calcaire et dont le stroma s'est transformé en os vrai. »

Ce seul fait, observé au milieu d'autres néoplasmes de la peau plus ou moins ossiformes, de constitution histologique toute différente, ne permettrait pas à Wilckens de tirer des conclusions et de généraliser ; et au professeur Malherbe revient le mérite d'avoir établi, dans une série de publications parues depuis 1880, la nature de l'épithéliome calcifié et montré que la plus grande partie sinon toutes les prétendues pierres de la peau, n'étaient autre chose qu'une des espèces du genre épithéliome, espèce caractérisée par la calcification des cellules néoplasiques. La question, ébauchée d'après la présentation de pièces à la Société anatomique de Paris (1880); traitée dans les Archives de physiologie (1881), fait le sujet de la thèse de J. Chenantais (1881). Au congrès de

Londres (1881), l'auteur communique ses principales observations.

En 1882, paraît le mémoire couronné par la Société de chirurgie (Prix Laborie), " Recherches sur l'épithéliome calcifié des glandes sébacées ; contribution à l'étude des tumeurs ossiformes de la peau ».

Dans les archives générales de Médecine de 1885, dans les communications faites au Congrès de Chirurgie (1895), nous retrouvons la description de la tumeur telle que nous l'avons établie au début de ce travail.

Mais aussitôt né, aussitôt combattu ; l'épithéliome calcifié est loin d'être admis par tous les auteurs.

Trélat et Lejars, écrivent dans les Archives générales de médecine (1885) : » La calcification des cellules épithéliales n'est qu'un fait d'ordre secondaire dans la vie des épithéliomes ; c'est seulement une de leurs transformations possibles plus ou moins rare ; une façon en quelque sorte de terminer leur évolution ».

Ainsi donc, pas d'épithéliome calcifié, mais plutôt dégénérescence calcaire, d'un cancroïde vulgaire.

Luquet (1) dans une thèse faite sous l'inspiration de M.Chandelux, de l'école de Lyon, ne voit dans l'épithéliome calcifié qu'une dégénérescence calcaire d'un kyste sébacé ; parmi les cellules glandulaires, les unes évolueraient vers le type corné ; d'où apparition de globes épidermiques ; les autres se calcifieraient grâce aux myéloplaxes ou cellules à noyaux multiples, si nombreuses dans les tumeurs

(1) (Thèse de Lyon, 1885).

ossiformes. On sait, en effet, que les auteurs allemands, à la suite des travaux de Gegenbauër, attribuent à ces éléments le rôle de secréter des matériaux calcaires dans les tissus osseux.

Pour Bard (1), l'épithéliome calcifié n'est pas une entité morbide, c'est une lésion inflammatoire des glandes sébacées guéries par calcification.

Lannelongue et Achard (2), Ménard (3), tout en admettant l'existence du néoplasme, en font une tumeur congénitale : « Les cas décrits sous le nom de kystes pierreux ou calcaires des sourcils paraissent bien se rapporter à des kystes dermoïdes. Ils sont *congénitaux* ou du moins observés chez des sujet jeunes : siègent autour de l'orbite et adhèrent profondément au squelette, tandis qu'ils sont mobiles sous la peau », et à l'appui de cette thèse, ils citent les cas de J. et A. Sichel (4) : l'examen histologique fait par Lecomte décelait, dans les tumeurs, la présence de « cellules irrégulières, d'une substance organique abondante, remplies de carbonate de chaux et magnésie ». Ainsi, en était-il dans les observations de Rizet (5), Jarjavay (6) et de Barnes.

Même opinion est soutenue par Pillet (1890), Sourdille et H. Braquehaye (7), et Jacques Reverdin de Genève signalant

(1) Bard. Précis d'anatomie pathologique.

(2) Lannelongue et Achard. Traité des kystes congénitaux. Paris, 1886.

(3) Lannelongue et Ménard. Affections congénitales. Paris, 1891. Tome I.

(4) J. et A. Sichel. Annales d'Oculistique, 1867.

(5) Rizet. Annales d'Oculistique, 1867.

(6) Jarjavay. Bulletin de la Société de Chirurgie, 1869.

(7) Archives d'Ophtalmologie, février 1895.

un cas d'épithéliome calcifié récidivant prétend que la tumeur « se développe probablement aux dépens d'inclusions ectodermiques, soit embryonnaires, soit fœtales ». (1)

L'école allemande avec Perthès, Thorn et Linsen, admet que les tumeurs calcaires de la peau, sont non pas des épithéliomes, mais bien plutôt des endothéliomes ; on sait du reste, que la théorie endothéliale, appliquée aux sarcomes, tend de plus en plus à être admise chez nos voisins.

G. Perthès (2), d'après l'examen histologique de deux tumeurs calcifiées, développées symétriquement à la face dorsale du pied chez un homme de 32 ans, opéré en 1893 par Trendelenburg, conclut à *l'endothéliome.*

Le néoplasme aurait pour origine, une prolifération des cellules de certains territoires lymphatiques, et aussi celles des canaux plasmatiques, c'est-à-dire les cellules du tissu conjonctif ; et les élément néoformés revêtiraient des formes variables, depuis la cellule ronde, jusqu'à la cellule polygonale d'apparence épithéliale, des figures de transition de la cellule endothéliale plate à la cellule fusiforme.

Notons également la présence d'éléments à noyaux multiples, qui, pour l'auteur, joueraient un rôle très important, en plus des lésions vasculaires, dans le processus de calcification. Sur les dix-huit cas, recueillis par Perthès, aucun n'a donné lieu à des métastases ou à des récidives.

La liste des travaux parus sur la question n'est pas

(1) Congrès français de Chirurgie. Séance du 22 octobre 1901.

(2) Des endothéliomes calcifiés du tissu cellulaire sous-cutané. (*Semaine médicale*, 1895, p. 395).

(— Beträge Z. Klin. Chirurg. XII-2).

encore épuisée. Tandis que Monin (1) avec le professeur Poirier (2) étudie spécialement les nodules calcifiés ou ossifiés qui apparaissent à la face interne du tibia, et les fait dériver des masses adipeuses comprises entre le périoste et la peau, Curtillet et Dor (3) décrivent la maladie kystique des glandes sudoripares, et Derville (4) se range à leur avis, en signalant « les lésions dégénératives de ces glandes et leur transformation kystique, la calcification de leur contenu et aussi des tissus voisins. »

Dans un travail sur les sporozooses humaines, Millian (5) croit trouver une coccidie à l'origine des productions cutanées calcaires. « Les nodules simples, toujours microscopiques, sont constitués par une série de cellules embryonnaires, parsemées d'un grand nombre de *cellules géantes*, englobant de place en place un corps spécial qui paraît être une coccidie. » C'est à cette dernière opinion que se range Profichet (6) dont la thèse a été inspirée par Jeannel, bien que ses essais de culture et de reproduction de la maladie chez les animaux n'aient donné que des résultats négatifs.

D'après Bayle (7), sous l'influence de différentes causes

(1) Thèse de Paris, 1890.

(2) Bulletin de la Société anatomique de Paris, p. 95-115, 1887.

(3) *Gazette hebdomadaire de médecine et chirurgie*, 13 novembre 1898.

(4) Congrès français de médecine, cinquième édition, Lille. Séance du 29 juillet 1899.

(5) Thèse de Paris, 1899.

(6) Profichet. Thèse de Paris, 1901.

(7) Bayle. Thèse de Paris, 1905.

(irritation, traumatisme, infection), les tumeurs pierreuses de la peau se développeraient aux dépens des fibres du tissu conjonctif après dégénérescence hyaline préalable, et le processus de calcification ne s'accompagnerait d'aucune réaction inflammatoire. »

« *Tot homines, tot sententiæ* » peut-on dire avec juste raison, après cet aperçu historique de la question. Du reste, il convient de faire remarquer que la plupart des auteurs qui ont écrit sur l'épithéliome calcifié, n'ont eu que quelques tumeurs à leur disposition, et bien souvent un spécimen unique : on peut donc être surpris du caractère de certitude que donnent certains d'entre eux à leurs affirmations. Pour nous, à l'aide des trente-neuf tumeurs que nous possédons et que nous allons maintenant analyser, nous espérons nous faire une religion à ce sujet, en reproduisant fidèlement les opinions que notre maître, le professeur A. Malherbe, a émises au dernier Congrès de Chirurgie (1).

(1) Communication faite au Congrès de Chirurgie, Paris 1905. Séance du 7 octobre. Bulletin, page 1175.

CHAPITRE II

Observations

Technique et colorations. — La méthode que nous avons employée pour étudier nos tumeurs peut se résumer ainsi :

1° Fixation des pièces à l'alcool.

2° Décalcification préalable par l'acide picrique : (ce liquide du reste peut servir de fixateur). Un séjour de trois mois en moyenne est nécessaire pour avoir de bonnes coupes. Les acides forts : (nitrique, sulfurique et chlorhydrique) employés avec succès pour l'étude du tissu osseux, ne conviendraient pas ici, et enlèveraient aux coupes leur physionomie si spéciale, en chassant une partie des sels (carbonates).

3° Coupes au microtome de Reichert, après inclusion dans un des milieux suivants :

a) Gomme et alcool ;

b) Collodion ;

c) Paraffine.

Si cette dernière permet de faire des coupes d'une finesse extrême, le collodion, par contre, respecte mieux les rapports de la trame et des cellules ; considération importante, quand il s'agit de l'étude des tumeurs et de leur interprétation pathogénique.

4° Colorations :

a) Hématéine-Eosine ;

b) Hématéine-Picrocarmin ;

c) Carmin aluné (sejour de 24 heures) ;

d) Picrocarmin.

L'hématéine, précieuse pour déceler les noyaux, a l'inconvénient de se déposer parfois en plaquettes au niveau des masses calcifiées, colorées en rose par l'éosine et d'obscurcir la coupe : par contre, le carmin aluné, même après une durée de vingt-quatre heures, a peu d'affinité pour ces tumeurs, qu'il colore en rose lilas très pâle ; aussi est-on obligé de le renforcer par le picrocarmin. C'est ce dernier réactif, sans contredit, qui convient le mieux ; trame et noyaux se détachent d'une façon parfaitement nette sur les éléments calcifiés, qui apparaissent colorés en jaune verdâtre, un peu à la manière des globules sanguins.

Pour éviter toute rédite fastidieuse dans notre exposé, nous prendrons deux types d'épithéliome calcifié, l'un à trame fibreuse, l'autre à trame osseuse que nous décrirons avec détails : viendront ensuite les observations très résumées des autres cas ; enfin, nous reproduirons l'histoire de deux tumeurs à récidives, opérées l'une par J. Reverdin, l'autre, par A. Malherbe.

Observation I

Tumeur calcifiée à trame fibreuse

(1901. — N° 45) (1).

Cette tumeur a été enlevée par M. Rivet, chirurgien des hôpitaux, chez une jeune fille de vingt ans, située à la région massetérine, ronde, d'un volume d'une grosse noix, mobile sous les téguments sains; elle était parfaitement encapsulée et s'est énucléée très facilement lors de l'opération. Le début de l'affection remonterait à six mois environ.

A la coupe, elle crie sous le scalpel, et apparaît formée de deux substances : l'une grise, d'aspect crétacé, l'autre blanchâtre, formant capsule, et sillonnant la première de petits tractus blancs.

Traitée par la méthode et les colorants indiqués plus haut, à un faible grossissement, nous apercevons des îlots cellulaires, plus ou moins étendus, colorés en rose violet par l'éosine, en jaune par le picrocarmin, et enserrées dans des mailles de tissu conjonctif rose.

Un fort grossissement nous permettra d'étudier d'une façon analytique :

1° *Masses cellulaires* ;

2° *Trame conjonctive avec les éléments y inclus* ;

3° *Les rapports entre ces deux parties de la tumeur.*

1° *Masses cellulaires.* — Elles nous apparaissent formées d'éléments soudés les uns des autres, soit polygonaux par pression réciproque, s'ils sont vus de face, soit fusiformes, si la

(1) Numéro de la collection du laboratoire d'histologie de l'Ecole de Médecine.

coupe passe suivant leur longueur, et qui mesurent environ de 15 à 20 μ sur leur grand diamètre ; leur épaisseur serait de 6 à 8 μ.

Le protoplasma, coloré en rose par l'éosine, en jaune par l'acide picrique du pricrocarmin, est semé de grains calcaires, formant des ponctuations, ou de très fines hachures ; quant au noyau, gros comme un globule sanguin, il apparaît sphérique, vésiculeux, clair, très réfringent, et n'est pas imprégné par les colorants nucléaires — ceci dit seulement pour les éléments complètement calcifiés. En effet, à la périphérie des îlots, nous trouvons des cellules à noyau parfaitement coloré à protoplasma normal : cellules qui, peu à peu, se calcifient dans les couches plus profondes : cependant que leur noyau se gonfle, prend de moins en moins le colorant pour arriver à l'état signalé plus haut : ainsi donc, comme dans toute dégénérescence cellulaire, le noyau est l'*ultimum meriens*.

De plus, nous apercevons formant bordures *des cellules à noyaux multiples*, analogues aux *myéloplaxes* de Robin. Elles sont très variables, comme dimension, comme richesse en noyaux — chez les unes le protoplasma est normal ; chez les autres, il est en partie calcifié autour des noyaux : et il est possible de voir en certains points, ces myéloplaxes se fragmenter et donner naissance par ce processus, à des cellules calcifiées : quelques-unes enfin semblent former des cellules qui se gonflent et dégénèrent sans se calcifier.

Le centre des masses calcifiées peut se présenter sous deux aspects différents. Tantôt, il est occupé par des débris cellulaires, portions protoplasmiques granuleuses se colorant en rose par l'éosine et le picrocarmin ; qui rappellent les zones dégénérées, que l'on peut trouver au sein de tout néoplasme : tantôt, il contient des éléments ayant l'apparence des globes épider-

miques de l'épithéliome lobulé, ou mieux encore des amas cellulaires bien décrits par Cornil, Ranvier et Brault dans le sarcome angiolithique (psammome de Wirchow) : ce sont des cellules minces, feuilletées, imbriquées les unes sur les autres, avec ou sans noyau. Par leur aspect, leurs réactions histochimiques, elles tranchent nettement sur le fond des préparations. En certains points de la tumeur, elles sont entourées par des groupes très nombreux de cellules géantes.

Trame. — Elle est formée de tissu conjonctif qui, dense et serré à la périphérie de la tumeur, et formant capsule, tend à devenir en certaines zones, myxomateux. Les fibres conjonctives ont toutes les réactions histochimiques classiques, de même les cellules qui en dépendent : sauf en certains points, *où il nous a été possible de voir de véritables grains calcaires au sein même du protoplasma, leur noyau restant coloré. La calciose atteint donc la trame elle-même.*

Au sein même du tissu conjonctif divers éléments.

a) Quelques granulations pigmentaires d'origine hématique nombreuses surtout autour des vaisseaux.

b) Des vaisseaux que l'on trouve en quantité notable dans les zones myxomateuses principalement. Leur paroi est formée, pour la plupart d'entre eux, d'un simple endothélium, et nous ne trouvons aucun élément dans leur lumière.

c) Des cellules calcifiées, isolées ou agminées, par quatre, cinq ou dix : elles ont la physionomie que nous leur avons décrites pour les masses cellulaires.

d) *Des myéloplaxes*, les unes sans altération protoplasmique, isolées au milieu des fibres conjonctives, les autres partiellement calcifiées : l'une d'elle est très voisine d'un vaisseau.

Nous n'avons trouvé nulle part de figures rappelant soit des nerfs, soit des vaisseaux lymphatiques, à parois caractéristiques.

Rapports de la trame et des masses cellulaires

Ils sont des plus simples. Le tissu conjonctif condensé à la périphérie (*capsule*) envoie des cloisons circonscrivant ainsi les masses cellulaires. Celles-ci sont tantôt accolées directement aux travées conjonctives, tantôt séparées par les cellules géantes.

Observation II

Tumeur calcifée à trame osseuse

(Pièce n° 204. — 1879)

Cette tumeur a été enlevée par MM. Berruyer et Ravazé, chez une jeune fille d'une vingtaine d'années.

Située à la partie supérieure du bras (près d'elle un néoplasme analogue beaucoup plus petit) ; elle était mobile sans connexion avec l'os sous-jacent, et avait évolué en plusieurs années. L'opération fut très simple et la guérison complète.

Examen macroscopique. — Piriforme et un peu aplatie, la tumeur mesure 8 centimètres de long sur 6 à 7 dans sa plus grande largeur et 4 à 5 d'épaisseur. Sur la plus grande partie de sa surface, la substance calcaire est à nu ; en d'autres points, elle est recouverte d'une mince membrane doublée de tissu adipeux : ailleurs adhère une petite portion de tégument très aminci.

A la coupe, elle est très dure ; la calcification étant complète. L'aspect est différent suivant les points examinés : ici, elle rappelle un os court atteint de carie ou d'ostéite raréfiante ; là, un ostéophyte poreux comme ceux qui se développent autour des séquestres de nécrose ; ailleurs, elle ressemble à un calcul vésical phosphatique s'émiettant en fins grumeaux, friable.

Décalcification à l'acide picrique et coloration au picro-carmin.

Les coupes comprennent :

a) La peau et le tissu conjonctif sous-cutané.

b) La tumeur avec ses parties constituantes.

1° Masses cellulaires.

2° La trame { *fibreuse* / *osseuse* }

Nous étudierons successivement ces parties.

A. — Sous l'épiderme normal, le tissu cellulaire sous-cutané nous apparaît très dense avec ses fibres conjonctives et élastiques : l'élément fibrillaire domine ; il y a très peu de cellules : çà et là, des glandes sébacées normales, et des vésicules adipeuses.

En somme, aucun élément anormal.

B. — Au-dessous de ce premier plan, et se continuant insensiblement avec lui, des faisceaux conjonctifs très serrés, laminés, envoient, au sein même de la tumeur, des prolongements dessinant des alvéoles, circonscrivant les éléments calcifiés.

1° Les masses cellulaires sont semblables à celles que nous avons décrites dans l'observation précédente : même dimension, même réaction histochimique ; les unes à noyau incolore, les autres ayant encore une affinité pour le carmin, suivant le degré de vitalité cellulaire ; leur dissociation est facile, et il suffit d'écraser un petit fragment calcaire entre deux lames porte-objet pour obtenir des cellules isolées, typiques, ayant conservé, de par leur pétrification, leur forme et leur aspect si caractéristique. On y trouve également des îlots cellulaires rappelant les globes épidermiques, tandis qu'à la périphérie, se groupent, mais assez rares, des cellules à noyaux multiples.

2° La trame est à la fois fibreuse et osseuse : continue, sans ligne de démarcation nette, comme nous l'avons dit, avec le tissu cellulaire sous-cutané, elle est formée de tissu conjonctif

très condensé dans lequel l'action de l'acide acétique décèle la présence de très rares noyaux. Ce type de tissu conjonctif a été déjà bien indiqué par MM. Cornil et Ranvier ; il constitue les petites masses que ces auteurs appellent fibromes cornéens, dénomination adoptée par Rindfleish.

En certains points cependant, les cellules apparaissent plus nombreuses, dans les zones d'accroissement de la tumeur ; et là, nous trouvons, outre les cellules conjonctives, des traînées d'éléments calcifiés. Ajoutons, enfin, que, dans la tumeur qui nous occupe, les vaisseaux sont extrêmement rares.

A côté de ce tissu fibreux, apparaît de l'os vrai, concourant à former la trame. Disposé sans ordre dans la tumeur, le tissu osseux affecte la forme de travées irrégulièrement et élégamment découpées, circonscrivant les masses cellulaires : il contient tous les éléments nécessaires et suffisants pour le caractériser au point de vue histologique. En effet, au milieu d'une substance fondamentale, vaguement striée, nous trouvons des ostéoplastes typiques avec leurs cellules (ostéoblastes) à noyaux bien colorés, à prolongements parfaitement nets.

Les espaces médullaires et les canaux de Havers creusés dans le tissu osseux ainsi formé sont caractéristiques : vaisseaux sanguins nombreux soutenus par une trame réticulée très légère, et autour d'eux des cellules géantes, des vésicules adipeuses, des éléments lymphatiques ; nous trouvons tout cela dans nos préparations (V. planche I, fig. II).

Le tissu osseux de la tumeur fait suite aux fibres conjonctives d'une façon directe, sans qu'on puisse remarquer au point de transition un nombre plus considérable de cellules, indice d'un retour à l'état embryonnaire ; or, nous savons que pour Ranvier, adoptant la théorie de J. Muller, l'os procède toujours du tissu embryonnaire, qu'il naisse du tissu fibreux ou cartila-

gineux. Ici, le cartilage manque, et la fibre conjonctive subsiste dans le tissu osseux, véritable fibre de Sharpey, telle qu'on la trouve dans l'os périostique, les systèmes intermédiaires de Havers, ou les os dits de membrane chez fœtus, toutes productions dérivant directement du tissu fibreux.

Quels sont les rapports de la trame et des masses cellulaires ?

Dans les points où la trame est osseuse, les éléments calcifiés sont tantôt au contact direct de l'os qu'ils pénètrent, nous avons même vu des masses cellulaires en pleine substance fondamentale, tantôt séparées par de la moelle riche en cellules géantes ; dans les zones à trame fibreuse, ils sont directement encerclés par faisceaux conjonctifs avec ou sans interposition de myéloplaxes.

Observation III

Tumeur à trame osseuse.

(1re série. — No 17).

Cette pièce à été communiquée par le Dr Laënnec, directeur de l'Ecole de Médecine de Nantes, alors que M. le Professeur Malherbe entreprenait ses premiers travaux sur l'épithéliome calcifié. La tumeur, enlevée chez un homme de 38 ans, aurait débuté 22 ans avant l'intervention, à la suite d'une piqûre de guêpe (?), au niveau de la deuxième dorsale ; elle aurait augmenté peu à peu, sans douleur ; huit mois avant l'intervention, les téguments s'ulcèrent en plusieurs points.

Aspect macroscopique. — Tumeur ovoïde, bien limitée, longue de huit centimètres, large de sept, épaisse de trois. Consistance ferme au centre. Là, en effet, se trouve une production osseuse, qu'il faut fendre à la scie ; au sein même de cet os, de grands amas de graisse.

On porte le diagnostic d'ostéome sous-cutané, mais un examen histologique attentif nous révèle l'existence d'une tumeur calcifiée à trame osseuse.

Comme dans l'observation précédente, nous trouvons des travées d'os vrai avec canaux de Havers, espaces médullaires, vaisseaux sanguins, les divers éléments de la moelle et des masses calcifiées. De très nombreuses cellules géantes sont contenues dans les préparations ; elles sont en rapport direct avec les amas cellulaires.

Observation IV

Tumeur calcifiée à trame ossifiée.

(1re série. — Pièce n° 16).

Tumeur calcifiée enlevée par M. le Dr Heurteaux sur l'avant-bras d'un jeune homme de 18 ans. Les détails cliniques font défaut. Elle a le volume d'une noisette, la forme d'un ovale aplati ; sa surface est revêtue d'une membrane blanc jaunâtre, transparente, peu épaisse. A la coupe, elle a la consistance du tissu osseux avec quelques points plus friables.

L'examen microscopique nous montre :

a) Une membrane d'enveloppe, conjonctive, épaisse de 100 à 200 μ., envoyant des travées, qui, au centre, ont subi l'ossification.

b) Des éléments calcifiés en tout semblables à ceux des autres tumeurs.

c) Des travées osseuses avec moelle surtout adipeuse.

Nous n'avons vu dans cette tumeur aucune cellule géante, et les vaisseaux sanguins de la trame conjonctive sont très rares.

Observation V

Tumeur calcifiée à trame osseuse.

(1re série. — N° 11).

Néoplasme sous-cutané, situé sous la peau du dos, enlevé par le Dr Herbelin, à une femme de 50 ans.

Du volume d'un petit haricot, elle ressemble à un os hérissé de rugosités. A la coupe, elle est extrêmement dure et paraît formée de deux substances : l'une blanche et lisse comme une tranche d'os, l'autre friable et légèrement jaunâtre.

Sur les coupes, au-dessous de la membrane d'enveloppe fibreuse, la trame apparaît totalement osseuse, et forme des trabécules analogues à celles du tissu spongieux dans un os court. Entre ces trabécules se voient de grands amas de cellules calcifiées. La moelle est surtout adipeuse. Pas de cellules géantes, soit dans la trame, soit dans les masses cellulaires.

Observation VI

Tumeur calcifiée à trame ossifiée.

(1re série. — N° 13).

Le néoplasme était situé sous la peau du sourcil d'une femme de 44 ans. Vers l'âge de 7 ans, c'est-à-dire, 37 ans avant l'opération, cette femme avait fait une chute suivie de l'apparition d'une petite tumeur qui était restée stationnaire et indolente. Trois mois avant l'intervention, il se développa dans cette tumeur un peu d'inflammation et il survint un petit abcès. M. Heurteaux enleva la tumeur qui était formée d'une masse pierreuse contenue dans une enveloppe kystique à laquelle elle adhérait assez lâchement, sauf en quelques points. Le kyste, bien que très

voisin de l'os, était parfaitement mobile, et il n'y avait pas trace d'adhérences avec le squelette. Au microscope, la trame conjonctive de la tumeur se présente soit sous forme de tissu conjonctif fibreux, très peu riche en cellules, soit sous forme de tissu osseux, parfaitement caractérisé. L'os se trouve surtout dans les zones périphériques, à l'exclusion de la trame restée conjonctive pure ; les espaces médullaires sont surtout riches en vésicules adipeuses. Il n'y a aucune cellule géante, et les capillaires sont ici assez volumineux dans les espaces conjonctifs.

Observation VII

Tumeur calcifiée à trame partiellement osseuse

(Année 1899. — N° 161)

Enlevée par M. Klein, médecin militaire, chez un jeune soldat de vingt-deux ans, la tumeur siégeait à la région parotidienne gauche. Mobile sous les téguments, elle a le volume d'une noisette; sa surface extérieure, de coloration grisâtre, est grenue ; à la coupe, elle est d'une dureté telle qu'il faut employer la scie.

Il s'agit ici d'une tumeur dont la trame est presque complètement ossifiée. Le tissu conjonctif très dense, peu vasculaire, et dont la calciose est très nette, succède, sans zone de transition, des travées osseuses typiques.

Les espaces médullaires et les canaux de Havers contiennent, en dehors de quelques vésicules adipeuses, des vaisseaux, des lymphocytes et des cellules à noyaux multiples ; ces dernières en assez petit nombre; quant aux masses cellulaires, elles sont semblables à celles que nous avons décrites dans les observations précédentes : calcifiées dans leur totalité, elles sont en

contact directement avec le tissu osseux qu'elles pénètrent, ou séparées de lui par des espaces médullaires. Il n'y a pas de cellules géantes dans ces masses elles-mêmes.

Observation VIII

Tumeur calcifiée du sourcil

Le diagnostic de ce néoplasme a été fait par le professeur A. Malherbe, d'après des dissociations de la pièce donnée par M. Heurteaux.

Il s'agissait d'un kyste du sourcil à contenu crétacé, gros comme une lentille et provenant d'une femme adulte. Les cellules obtenues par dissociation étaient identiques à celles des tumeurs que nous étudions.

Observation IX

Tumeur calcifiée du cou

(Année 1876. — Pièce N° 35)

Cette pièce recueillie à l'autopsie était une tumeur ossiforme grosse comme une noix ; — malheureusement, elle ne fut pas immédiatement fixée, et subit, de par la dessiccation, diverses altérations.

Malgré ces vicissitudes, M. le professeur Malherbe put obtenir des préparations absolument probantes montrant des cellules calcifiées avec de nombreux globes feuilletés. Il n'y avait aucun myéloplaxe, et la trame conjonctive était en partie détruite.

Observation X

Tumeur calcifiée à trame fibreuse

(Pièce N° 91. — 1878)

Cette tumeur enlevée par le Dr Heurteaux chez une jeune fille de 14 ans, était située à la partie postérieure du cou. Du volume

d'une amande, elle était parfaitement encapsulée par une membrane jaunâtre, demi-transparente, assez friable à la section ; la coupe montre et une trame blanche, un peu nacrée, fibreuse, et une matière composée de grumeaux jaunâtres, contenus dans les mailles de la trame.

Membrane d'enveloppe formée de tissu conjonctif dense, donnant naissance à des cloisons constituées au contraire par des éléments jeunes, ronds ou fusiformes : masses cellulaires, les unes non calcifiées, les autres en voie d'infiltration calcaire, d'autres enfin complètement transformées : tels sont les éléments constitutifs de la tumeur.

Notons la présence de nombreuses cellules géantes accolées le long de presque tous les amas calcifiés, et l'existence de quelques capillaires dans la trame (1).

Observation XI

Tumeur calcifiée à trame fibreuse

(Pièce N° 97. — Année 1879)

Il s'agit ici d'un néoplasme opéré par le Dr Heurteaux, chez une petite fille âgée de 16 mois, siégeant à la partie postérieure du lobule de l'oreille.

Cette tumeur, grosse comme une amande, était recouverte par la peau saine, normale, bien développée : le début apparent remonterait à deux mois.

L'examen histologique nous montre au-dessous de l'épiderme, et du tissu cellulaire très légèrement modifié (gonflement de l'endothélium vasculaire, amas lymphocytiques, indice d'irritation), une membrane fibreuse, riche en cellules, envoyant

(1) C'est sur cette tumeur que M. Malherbe arriva pour la première fois au diagnostic d'*épithéliome calcifié*.

des prolongements qui forment alvéoles. Dans ces dernières, des masses cellulaires plus ou moins calcifiées, et bordées de très nombreuses cellules géantes. Ici encore, très peu de vaisseaux dans la trame, qui est constituée par du tissu conjonctif jeune.

Observation XII

Tumeur calcifiée à trame fibreuse

(Pièce N° 14. — Année 1879)

La tumeur, grosse comme une noix, occupait la région parotidienne d'une petite fille de neuf mois. A l'âge de deux mois, la malade aurait été piquée par une aiguille, et c'est alors que a tumeur apparut, grossissant peu à peu, ulcèrant la peau ; par les points ulcérés, sortaient de petites concrétions blanchâtres, calcifiées. Le néoplasme diagnostiqué sarcome fut enlevé sans incident, et la guérison fut complète.

A la coupe, sur la surface de section, on voit une assez grande quantité de concrétions calcaires, logées dans de petites lacunes creusées dans le tissu de la tumeur.

Les préparations microscopiques, nous montrent une trame, assez riche en vaisseaux, et presque exclusivement composée de cellules rondes, granuleuses (*granulome*), quant aux masses cellulaires, elles sont formées d'éléments à différents stades de calcification.

Nous n'avons pas trouvé de *cellules géantes*.

Observation XIII

Tumeur calcifiée du front.

Cette tumeur, opérée par le Dr A. Malherbe, chez une femme de 48 ans, siégait au front, entre les deux sourcils. Du volume

d'une tête d'épingle, mobile sous la peau, elle était composée d'un magna calcaire, *avec quelques poils*. Son début remontait à six mois. La petitesse du néoplasme n'a pas permis de faire des coupes, mais par dissociation, on obtient des cellules calcifiées typiques.

Observation XIV

(Année 1881. — Pièce N° 53).

Néoplasme opéré par le Dr A. Dianoux, professeur de clinique ophtalmologique à l'Ecole de Médecine de Nantes, chez un homme de 50 ans, sous-cutané, très mobile, situé à la partie moyenne du sourcil. Le début de l'affection serait très ancien.

A l'examen histologique, nous trouvons un stroma fibreux, peu vasculaire, infiltré de cellules calcifiées, enserrant des masses ayant subi également la dégénérescence calcaire.

Pas de cellules à noyaux multiples.

Observation XV

Tumeur calcifiée à trame fibreuse.

(Année 1883. — N° 118).

Type parfait du néoplasme calcifié, enlevé par le Dr Heurteaux, sur la joue droite d'un enfant de 7 ans. La tumeur, grosse comme un haricot, mobile sous les téguments, aurait apparu, il y a un an.

A l'examen histologique, sous une peau parfaitement saine, riche surtout en glandes sudoripares, nous remarquons une capsule conjonctive dont quelques cellules ont subi la calcification : une trame fibreuse assez riche en capillaires et en éléments calcifiés ; enfin des amas cellulaires avec myéloplaxes à leur périphérie.

A noter, la présence d'une cellule géante, creusée d'une vacuole, parfaitement ronde sans contenu cellulaire.

Observation XVI

Tumeur calcifiée à trame fibreuse.

(Année 1883. — N° 119).

La production pathologique du volume d'un petit pois siégait au tiers externe du sourcil, et aurait débuté, il y a deux ans. Le sujet qui en était porteur, était une femme âgée de 21 ans.

Il s'agit ici, d'après les coupes histologiques, d'une tumeur formée de masses cellulaires totalement calcifiées, enserrées dans des tractus conjonctifs assez riches en vaisseaux capillaires.

Nous n'avons trouvé aucune cellule à noyaux multiples.

Observation XVII

Tumeur à trame fibreuse.

(Année 1885. — N° 79).

Pièce recueillie par le Dr Poisson, au bras d'un sujet d'amphithéâtre, homme âgé de 50 ans : volume : petit pois.

La tumeur est constituée au point de vue histologique sur le type de la précédente. Les cellules sont totalement calcifiées, leurs noyaux eux-mêmes ne se colorent plus.

La trame est conjonctive adulte, presque avasculaire. Pas de myéloplaxes.

Observation XVIII

Tumeur calcifiée à trame fibreuse.

(Année 1886. — N° 150).

Située sous le cuir chevelu, la tumeur avait le volume d'une amande. Malheureusement, il n'a été pris aucune note clinique sur ce cas.

A l'examen histologique, les coupes ont une physionomie spéciale, différente des tumeurs précédentes.

Dans les mailles circonscrites par une trame à cellules fusiformes et riche en vaisseaux, apparaissent les masses cellulaires différemment composées. Les unes sont totalement calcifiées, les autres sont formées de petites cellules rondes à noyau parfaitement coloré, à protoplasme non dégénéré ; leur centre seul est formé de quelques éléments calcifiés enroulés comme les globes épidermiques.

Les cellules géantes en voie de segmentation et de transformation calcaire sont assez nombreuses, tant dans la trame qu'à la périphérie des masses calcifiées.

Observation XIX

Tumeur calcifiée à trame fibreuse.

(Année 1886. — N° 54).

Enlevée par le Dr A. Malherbe, chez un jeune garçon de 10 ans, la tumeur, grosse comme un pois, siégait à la partie interne du sourcil gauche ; elle aurait débuté un an auparavant.

Trame et masses cellulaires sont complètement calcifiées : l'examen histologique ne révèle ni vaisseau, ni myéloplaxes ; certaines zones sont dégénérées au sein des masses calcifiées.

Observation XX

Tumeur calcifiée à trame fibreuse.

(Année 1888. — N° 81).

Type parfait de tumeur calcifiée à trame fibreuse, riche en vaisseaux capillaires ; amas cellulaires nombreux, ayant subi

totalement la dégénérescence calcaire ; il n'y a pas de cellules à noyaux multiples. Le néoplasme opéré par le Dr Heurteaux était situé à la partie externe du sourcil d'un homme de 45 ans : très petit, mobile sous les téguments il aurait débuté, il y a trois ou quatre mois.

Observation XXI

Tumeur calcifiée à trame fibreuse

(Année 1888. — N° 194)

Opérée par le Dr Heurtaux, chez une femme de 27 ans : siégeait à la partie externe de l'avant-bras droit, atteignait le volume d'une amande. Le début apparent remonterait à six mois.

A l'examen histologique, capsule et trame formées de tissu conjonctif dense, *très vasculaires*, enserrent les masses calcifiées. Il existe de très rares myéloplaxes.

Observation XXII

Tumeur calcifiée à trame fibreuse

(Année 1889. — N° 52)

Il s'agit ici d'une tumeur à trame fibreuse, peu vasculaire, sans cellules géantes, totalement calcifiée. Du volume d'une aveline, située à l'avant-bras, mobile, elle aurait débuté douze ans avant l'intervention, et serait restée stationnaire depuis dix ans.

Observation XXIII

Tumeur calcifiée à trame fibreuse

(Année 1889.— N° 177)

Néoplasme identique au précédent qui aurait évolué, dans

l'espace d'un an, chez une fillette de cinq ans. Siège : à la nuque ; volume : noyau de pêche ; mobile sous la peau.

Observation XXIV

Tumeur calcifiée à trame fibreuse

(Année 1889. — N° 180)

Enlevée par Dr A. Malherbe, chez un enfant de 8 mois. La tumeur, située au niveau du sillon naso-génien, avait la dimension d'une petite cerise, et avait évolué en deux mois.

A l'examen histologique, on porte le diagnostic de tumeur calcifiée à trame fibreuse.

Observation XXV

Tumeur calcifiée à trame fibreuse

(Année 1889. — N° 79)

Néoplasme opéré par le Dr Heurtaux, chez une jeune fille de 17 ans. Siège : lobule de l'oreille ; volume : noisette ; date du début : trois à quatre ans.

Au microscope, on voit une tumeur fibreuse, avec des amas cellulaires calcifiés, sans cellules géantes.

Observation XXVI

Tumeur calcifiée à trame fibreuse

(Année 1891. — N° 124)

La tumeur, très petite, située à la jambe droite, au-dessus de la malléole, chez une femme de 65 ans, aurait débuté il y a dix ans. Elle est indolore et mobile sous les téguments.

Diagnostic microscopique. Tumeur calcifiée à trame fibreuse.

Observation XXVII

Tumeur à trame fibreuse

(Année 1893. — N° 72)

Il s'agit ici d'une tumeur remarquable par son évolution lente. Elle siégeait à la cuisse droite, côté externe, d'une femme de 65 ans, et aurait évolué en plus de trente ans.

Son volume est celui d'un petit pois.

Les coupes histologiques montrent le néoplasme constitué par une trame et des masses cellulaires, totalement calcifiées.

Pas de myéloplaxes, la tumeur étant arrêtée dans son évolution.

Observation XXVIII

Tumeur calcifiée à trame fibreuse

(Année 1894. — N° 27)

Opérée par M. Heurtaux chez une femme de 43 ans ; la tumeur grosse comme une noisette, siégeait à la région sourcillière. Début apparent : trois ans.

A l'examen microscopique, sous une peau saine, riche en glandes sébacées indemnes, apparaît une trame fibreuse dense, peu vasculaire et des amas cellulaires calcifiés sans éléments à noyaux multiples.

Observation XXIX

Tumeur calcifiée à trame fibreuse

(Année 1894. — N° 64)

Située sur la ligne médiane, au niveau du sternum, du volume d'une noix, mobile sous la peau, la tumeur dont le

début remonte à dix ans a été enlevée par le Dr Delarabrie chez un homme de 55 à 60 ans.

Sous un épiderme sain, nous voyons un tissu cellulaire sous-cutané très épaissi, fibreux; les glandes sébacées y incluses sont normales, tandis que les sudoripares sont le siège d'un travail irritatif manifeste (prolifération épithéliale dans les culs-de-sac sécréteurs). Vient ensuite, la membrane d'enveloppe très épaisse (3 à 4 millimètres), riche en vaisseaux, formée d'éléments conjonctifs fusiformes. Sa limite, du côté de la tumeur, est formée par des fibres conjonctives très serrées, sinueuses et servant de base d'implantation à des cellules cylindriques, à noyau et protoplasme normaux, cellules qui se calcifient dans la profondeur pour former la tumeur. Dans cette dernière, les pseudo-globes épidermiques sont très nombreux ; il n'y a pas de myéloplaxes.

Observation XXX

Tumeur calcifiée à trame fibreuse

(Année 1898. — N° 177)

Le néoplasme, ulcéré et défiguré par les caustiques, siégeait à la face antérieure de la cuisse d'un homme de 45 ans. Volume : grosse amande. Début apparent de la lésion : 4 mois.

L'examen microscopique nous montre ici un beau type de tumeur calcifiée. Capsule fibreuse, trame au contraire très riche en éléments cellulaires, cellules géantes nombreuses, en voie de segmentation et de calcification : amas cellulaires totalement calcifiés. Il y a très peu de vaisseaux dans la trame, et le tissu cellulaire sus-jacent présente ça et là des amas de lymphocytes (infection due à l'ulcération). Glandes sébacées et sudoripares indemnes.

Observation XXXI

Tumeur calcifiée à trame fibreuse

(Année 1901. – N° 101)

Opérée par le Dr Vignard, chez un homme de 40 ans. Grosse comme une noisette, mobile sous les téguments sains, nettement encapsulée, elle siégeait sur le bord interne de l'avant-bras, et aurait débuté il y a six mois.

Sur les coupes, au-dessous de la couche malpighienne et du tissu cellulaire sous-cutané normal, on voit une très belle capsule fibreuse. En dedans de cette dernière : 1° des cellules à gros noyau unique à réaction histochimique normale, qui se calcifient en gagnant la profondeur ; 2° des cellules à noyaux multiples, très nombreuses, à divers stades de calcification. La trame est formée d'éléments conjonctifs jeunes, et contient très peu de vaisseaux.

Nous avons trouvé en pleine masse calcifiée des canaux, remplis de globules sanguins, exclusivement des hématies parfaitement caractérisées, véritables vaisseaux dont la *paroi serait formée par la cellule calcifiée elle-même.* C'est là un fait important pour la pathogénie et sur lequel nous reviendrons.

Observation XXXII

Tumeur à trame fibreuse

(Année 1901. — N° 143)

Le néoplasme, enlevé par le Dr Heurteaux, était situé à la face externe de l'avant-bras d'une femme âgée de 49 ans, et avait le volume d'une noisette. La date du début n'a pas été notée.

Il s'agit ici, d'après l'examen microscopique, d'un néoplasme à capsule et trame fibreuse très peu vasculaire, avec des amas

cellulaires calcifiés. Le long de ces dernières, nous trouvons de nombreuses cellules géantes de dimension remarquable. Les plans sus-jacents, épiderme, tissu cellulaire, glandes sudoripares et sébacées sont normaux, au point de vue histologique.

Observation XXXIII

Tumeur à trame fibreuse

(Année 1902. — N° 13)

Néoplasme ossiforme occupant la face externe de la cuisse d'un homme de 25 ans, opéré par le Dr Vignard.

Gros comme une petite noisette, mobile et parfaitement enkysté par une gangue conjonctive, il aurait débuté, il y a un an.

A un faible grossissement, les coupes présentent un tissu troué de nombreuses cavités dont les unes sont remplies de détritus granuleux et les autres, en petit nombre, de figures *rondes anuclées, pouvant faire songer à des hématies.*

Les masses cellulaires sont complètement calcifiées, et il est impossible de voir un vestige quelconque *de trame* : il n'y a également ni vaisseaux, ni cellules géantes.

En somme, le néoplasme tout entier est exclusivement composé d'un agrégat de cellules calcifiées comprenant à leur intérieur des vestiges de vaisseaux.

Observation XXXIV

Tumeur calcifiée à trame fibreuse

(Année 1904. — N° 110)

La pièce remise au laboratoire par M. le Dr Sourdille, chirurgien des hôpitaux, est un néoplasme calcifié siégeant à la paupière supérieure d'une jeune fille, âgée de 13 ans, et ayant

évolué en l'espace de trois ans, du volume d'une noix. Elle était enkystée et mobile sous la peau.

L'étude microscopique de cette tumeur est des plus intéressante, surtout au point de vue de la question pathogénique.

Une mince capsule conjonctive fibreuse envoie à l'intérieur du néoplasme des cloisons plus ou moins irrégulières. Ces travées, riches en cellules conjonctives, contiennent également des myéloplaxes normaux ou en voie de calcification, et de très nombreux vaisseaux capillaires formés d'un simple endothélium.

Sous la capsule, apparaissent des cellules soit à noyau unique soit à noyaux multiples, qui subissent la calcification en gagnant le centre du néoplasme et, fait très important à noter, il nous a été possible de voir sur nos préparations, au milieu de ces cellules, *un vaisseau rempli de globules sanguins parfaitement caractérisés au point de vue histologique.*

Ce vaisseau mesure 60 à 70 μ de diamètre. Ses parois sont formées d'un endothélium plat à noyau bien coloré, et immédiatement en dehors d'elles, leur faisant suite, des éléments cellulaires dont les noyaux perdent peu à peu leurs affinités colorantes histochimiques, et qui deviennent plus loin complètement calcaires.

De même, *au centre de certaines masses totalement calcifiées* nous avons vu *des cavités remplies d'hématies ;* mais dans ce cas, la paroi vasculaire est constituée par la cellule calcaire elle-même.

Ainsi donc, dans cette pièce, l'élément vasculaire prédomine, sans préjudice des autres éléments (cellules géantes, masses calcifiées) ; on le trouve et dans le trame, et dans les ilots néoplasiques eux-mêmes.

Observation XXXV

Il s'agit ici d'un néoplasme calcifié, dont deux coupes ont été envoyées par M. Caubet fils, de Toulouse, au professeur A. Malherbe, pour contrôler le diagnostic.

C'est une tumeur à trame fibreuse, très vasculaire, riche en cellules géantes : Au milieu de trois masses totalement calcifiées, *nous voyons trois cavités remplies d'hématies avec quelques globules blancs.*

La finesse des coupes faites à la paraffine nous permet d'étudier ici, certains détails morphologiques des cellules à noyaux multiples qui nous avaient échappé dans les observations précédentes.

Les myéloplaxes nous apparaissent poussant de fins prolongements protoplasmiques, servant à les relier les uns aux autres ; prolongements analogues aux pointes d'accroissement des cellules vasoformatives et où les noyaux, comme dans ces dernières, se disposent sur deux rangées parallèles. (V. Planche II, fig. IV). Quelques-unes de ces cellules sont intimement accolées à la paroi d'un capillaire sanguin ; d'autres sont creusées de vacuoles parfaitement rondes ou elliptiques et ne contenant aucun élément figuré ; enfin, sur l'une d'elles, on voit très nettement par quel mécanisme elles se résolvent en nombreuses cellules mononuclées, destinées à l'accroissement de la tumeur : un noyau situé à la périphérie du myéloplaxe, repousse devant lui le protoplasma dont il se coiffe, il se forme un bourgeon d'abord sessile, puis pédiculé ; le pédicule à son tour, s'amincit, se rompt, et l'élément cellulaire est mis en liberté : dans un autre point, un noyau entouré d'une mince couche protoplasmique, s'isole du reste du myéloplaxe, comme s'il était découpé à

l'emporte-pièce : il en résulte une cellule, et, en lieu et place de cette dernière une vacuole : (V. Planche II, fig. IV).

Tumeur calcifiée, à récidive.

(Observation du Professeur J. Reverdin, de Genève) (1).

B.... Léon, 60 ans, ancien sous-officier de marine, nous est envoyé par le Dr Sulzer, au commencement de mars 1899, pour une tumeur de la nuque qui commence à le faire souffrir. Il n'y aurait pas de tumeurs semblables dans sa famille ; lui-même ne signale dans ses antécédents qu'une insolation et la fièvre noire en 1866.

Il y a sept ans qu'il s'est aperçu d'une grosseur du volume d'un pois siégant à la nuque et un peu à gauche, elle était mobile, ronde, non douloureuse, augmentant peu à peu jusqu'à l'année dernière ; à ce moment, elle était plus grosse qu'une noix, toujours mobile, mais très dure : sans aucune cause appréciable, son accroissement est devenu plus rapide, et depuis quatre mois, elle est le siège de picotements, de fourmillements et d'élancements douloureux.

Santé générale excellente, pas d'amaigrissement. Urines normales.

A l'examen fait le 7 mars 1899, je note ce qui suit :

Etat général bon.

La région de la nuque est occupée par une tumeur saillante, qui s'étend en haut tout près des cheveux et descend jusqu'à la limite des régions cervicale et dorsale : elle ferme une saillie circulaire, d'environ dix centimètres de diamètre, dont la partie culminante se trouve légèrement à gauche de la ligne médiane ; elle a l'apparence d'une large plaque bombée ; la peau à son

(1) XIVe Congrès de Chirurgie, Paris, Séance du 22 octobre 1901.

niveau présente une coloration violacée. La tumeur est dure partout, mais cette dureté qui n'a rien de particulier à droite, est sur la ligne médiane telle qu'elle fait penser à une masse osseuse qui pointerait sous la peau ; il semble que la tumeur est formée de tissu osseux entouré de tissus durs aussi, mais à un bien moindre degré.

La peau fait absolument corps avec la tumeur sous-jacente, il est impossible de la soulever en pli. La tumeur est mobile en masse, soit dans le sens vertical, soit dans le sens horizontal, mais cette mobilité est peu accentuée, et on a l'impression que la grosseur doit être adhérente à l'aponévrose. La pression sur les parties dures est douloureuse. Pas de ganglions hypertrophiés.

Le diagnostic de néoplasme malin, ne me parait pas faire de doute, mais la présence de la partie à dureté osseuse me déconcerte et je passe outre sans diagnostic plus précis. L'indication opératoire me semble évidente.

8 Mars 1899. — Opération, anesthésie locale. Tumeur largement circonscrite par deux incisions courbes ; je pousse dans la profondeur dans les tissus en apparence sains jusqu'à ce que je sois au niveau de la face profonde du néoplasme que je détache en masse ; à gauche, l'aponévrose est dépassée, et je taille en pleins muscles, sur la ligne médiane et à droite, je mets à nu une lame de tissu cellulaire recouvrant les apophyses épineuses non dénudées.

Ligature des artères : suture de Girard (de Berne) rapprochant un peu les bords de la plaie dont les angles sont seuls réunis. Pansement.

Suites opératoires bonnes. Cicatrisation complète à la fin de mai.

Au mois d'octobre 1899, le malade revient en pleine récidive locale. Sous la cicatrice, s'est formée une nouvelle tumeur qui présente à peu près la même dureté que la première ; la peau y est intimement adhérente et la mobilité sur les parties profondes peu accusée. Pas de ganglion ; bon état général.

Le malade refuse une nouvelle intervention. La tumeur augmente, devient douloureuse, et, au mois d'avril 1901, B..., en mon absence, s'adresse à la clinique de mon collègue Julliard. La tumeur, devenue très volumineuse, s'étendait de l'occipital à la quatrième vertèbre dorsale, et d'une fosse sus-épineuse à l'autre : bosselée, de consistance inégale, mais en grande partie d'une dureté ligneuse, immobile, ulcérée en trois points ; pas de ganglions : le malade, un peu amaigri, porte la tête penchée en avant et ne peut la redresser.

Examen de la pièce. — La tumeur enlevée présentait les caractères suivants.

En la coupant en deux, ce qui peut se faire avec un fort couteau, on constate que la dureté est due à la présence d'une volumineuse masse arrondie, grenue sur la coupe et complètement calcifiée ; on distingue par place autour de la masse calcaire, comme des vestiges d'une enveloppe ; le reste de la tumeur qui occupait sa partie droite a toutes les apparences de l'épithélioma : tissu fragile, gris rosé ; sur la coupe, le râclage donne un suc épais, abondant ; la peau fait corps avec la tumeur dans cette partie.

Diamètre total du néoplasme : 8 centimètres.

Celui de la masse calcifiée : 4 centimètres.

Epaisseur de la tumeur : 3 centim. 1/2.

Examen histologique par M. F. Buscarlet. — La tumeur a été mise dans le formol, puis dans l'alcool.

Nous avons fait des coupes en trois points :

1° Dans le centre de la tumeur ;

2° Dans la partie qui avoisine la peau ;

3° Dans la partie calcifiée.

1° La masse de la tumeur est formée d'un tissu alvéolaire semblable à première vue à du tissu adénomateux.

Cloisons fibreuses épaisses circonscrivant des lobules épithéliaux, que l'on pourrait prendre pour de simples acinis. A un plus fort grossissement, on constate que ces lobules présentent plutôt les caractères de l'épithéliome que l'adénome : les cellules qui composent ces lobules, sont épithéliales, de formes multiples, mais surtout se rapprochant de la forme plate ; il y a même de grandes cellules à bords crénelés. Ces cellules, normales à la périphérie, se transforment en gagnant le centre en éléments graisseux. En certains points, on aperçoit des figures rappelant les globes épidermiques, qui ne sont, en réalité, que des groupements cellulaires sans cellules cornées au centre.

La peau sus-jacente, n'est pas envahie par la tumeur ; elle n'envoie aucun bourgeonnement dans la profondeur ; les glandes des follicules pileux sont enflammées, mais non dégénérées, et l'on peut affirmer que la tumeur n'a pas pu se développer aux dépens de ces glandes.

Il n'y a aucune forme de transition entre ces glandes et les lobules néoplasiques et si la tumeur est d'origine acineuse, elle a dû se développer aux dépens de glandes incluses, congénitalement.

3° La partie calcaire de la tumeur a été décalcifiée dans l'acide chlorhydrique, contient même tissu alvéolaire, mêmes cellules que plus haut ; pas d'ostéoblastes : il s'agit bien d'une calcification pure et non d'une ossification.

En résumé, épithéliome lobulé venant de la dégénérescence d'un adénome sébacé ; tumeur maligne à points calcifiés, et ayant son point de départ, non dans les glandes de la peau, mais dans les lobules glandulaires sébacés, inclus congénitalement dans la profondeur.

Tumeur calcifiée à récidives multiples

(Observation due à l'obligeance du professeur A. Malherbe)

Vas..., de Gorges, âgé de 59 ans, vient me trouver, le 15 novembre 1897, pour une grosse tumeur dont le début remonte à quatre ou cinq ans. Cette tumeur qui était d'abord toute petite, s'est développée rapidement depuis quatre à cinq mois. Elle a la grosseur du poing, parfaitement mobile en tous sens, et recouverte d'une peau violacée légèrement œdémateuse.

En dehors de la tumeur, vers l'épaule droite, la peau et l'hypoderme sont épaissis ; on a la sensation de l'œdème dur ou du lipome diffus. Le siège exact de la tumeur est un peu au-dessous de la septième cervicale et très peu à droite de la ligne médiane. La tumeur est assez dure et l'on pense à un fibrome ; on se demande s'il n'y a pas quelques points myxomateux, en raison de leur demi-transparence. Il y a quelques ganglions assez gros à la partie droite du cou ; mais Vas... affirme d'une façon très nette qu'ils sont antérieurs à son néoplasme.

Le 18 novembre 1897, j'enlève la tumeur sans autres incidents qu'un peu d'hémorragie et une certaine gêne pour le chloroforme. Guérison extrêmement rapide.

Vas... reste guéri jusqu'en 1898.

Le docteur Doussain, de Clisson, lui enleva une petite récidive grosse comme une fève ; néanmoins le néoplasme continua

d'évoluer et Vas... revint avec une tumeur plus grosse que la première pendant derrière l'omoplate droite.

Intervention à l'Hôtel-Dieu le 30 septembre 1899. Ablation d'une grosse tumeur faiblement encapsulée. Le malade quitte l'hôpital le 14 octobre, ayant encore quelques points bourgeonnants non cicatrisés.

Au mois de mai 1901, j'apprends par le Dr Doussain que Vas... avait une récidive qui serait peut-être inopérable.

Quelque temps après, le malade revint me voir avec une tumeur énorme, ulcérée, sur plusieurs points : il y avait de gros ganglions durs dans l'aisselle, et, en avant de la tumeur jusqu'au-dessous de la clavicule droite, s'étendait une languette de peau très vascularisée et très suspecte.

Il me sembla que le cas, bien que très grave, n'était pas désespéré. Je l'opérai le 5 juillet 1901.

J'enlevai d'abord les ganglions axillaires, un gros et quatre ou cinq petits. A la coupe, le gros ne parut pas néoplasique. Après une injection de sérum, j'enlevai l'énorme masse et la peau suspecte au-devant de la clavicule.

La plaie, diminuée autant que possible par des sutures, restait au moins à peu près large comme deux mains. Le malade faiblissait et nous n'osâmes pas tailler de lambeau autoplastique pour ne pas prolonger l'intervention.

Les suites furent très simples, mais la grande plaie fut longue à guérir. Le 5 octobre 1901, il y avait encore un petit triangle bourgeonnant, grand comme la moitié de la paume de la main. L'état général était excellent. En mars 1902, le docteur Doussain me dit que Vas... était totalement guéri.

Cependant, le 18 mai 1904, Vas... revint ayant sur le côté droit de l'apophyse épineuse de la septième cervicale, une tumeur grosse comme une mandarine. J'intervins pour la troisième

fois le 21 mai 1904, et opérai largement. De forts liens fibreux fixaient la tumeur à l'apophyse épineuse de la septième cervicale. La guérison fut rapide.

Description macroscopique des tumeurs opérées

1° La tumeur mère a la forme d'un ovoïde aplati d'avant en arrière, du volume du poing, recouverte par une peau saine, mais amincie et légèrement violacée. Elle pèse, avec les téguments et la graisse, 300 grammes. Les dimensions sont les suivantes :

Longueur = 9 centimètres.

Largeur = 7 centimètres.

Epaisseur = 5 centim. 5.

Elle est très peu dure à la coupe, sauf dans la profondeur.

Sur la surface de section, on aperçoit au-dessous de la peau, une capsule fibreuse, enkystant la tumeur, envoyant des tractus blancs à son intérieur, et limitant ainsi à des portions calcifiées.

2° La première récidive affecte également la forme d'un ovoïde aplati d'avant en arrière, largement implanté dans la profondeur. Elle est grosse comme les deux poings, et exulcérée en plusieurs endroits, au niveau des téguments sus-jacents.

Poids = 700 grammes.

Longueur = 19 centimètres.

Largeur = 9 cent. 5.

Epaisseur = 5 centimètres.

A la coupe, elle est assez résistante : la peau est séparée du néoplasme par une membrane conjonctive légèrement translucide comme du tissu muqueux. Des cloisons conjonctives, très nombreuses, sillonnent l'intérieur de la tumeur et dessinent des mailles et anneaux rappelant l'aspect de la cirrhose de Laënnec. Au milieu de ces îlots, on trouve des grains calcaires.

3° Nous notons pour la seconde récidive, même forme, mêmes ulcérations de la peau que dans la pièce précédente, à signaler en plus la présence d'un gros ganglion du volume d'une noix. A la coupe, ce ganglion, tout au moins à l'examen macroscopique, ne paraît pas néoplasique.

Poids = 760 grammes.

Longueur = 14 centimètres.

Largeur = 6 centimètres.

Epaisseur = 5 cent. 1/2.

A la coupe. membrane d'enveloppe, tractus conjonctifs et grains calcaires.

4° La dernière tumeur opérée a une forme hémisphérique, du volume d'une mandarine, sectionnée par la moitié. Elle est parfaitement enkystée.

Poids = 25 grammes.

Longueur = 5 centimètres.

Largeur = 4 cent. 5.

Epaisseur = 2 cent. 5.

La section montre, au-dessous de l'enveloppe conjonctive, des bandes de sclérose circonscrivant des zones calcifiées.

Un gros ganglion, extirpé avec la tumeur, ne présente rien d'anormal.

Examen histologique

1° La tumeur mère est constituée par une trame conjonctive lâche, très riche en vaisseaux, et contenant quelques myéloplaxes.

Quant aux masses cellulaires, les unes sont formés d'éléments non calcifiés, les autres, au contraire, ont subi la transformation calcaire totale avec îlots dégénérés au centre.

Quelques rares myéloplaxes à leur périphérie.

2° Les coupes de la première récidive montrent les détails suivants :

a) Trame fibreuse, formée de cellules conjonctives fusiformes très abondantes. Dans cette trame, des vaisseaux capillaires, et *de très nombreuses cellules géantes* à différents stades de calcification.

b) *Masses cellulaires.* — Quelques-unes sont complètement calcifiées, avec pseudo-globes épidermiques à leur intérieur ; mais la plupart sont formées d'éléments ronds à gros noyaux, et protoplasma parfaitement coloré, sans dégénérescence calcaire ; parfois, on trouve, au milieu de ces derniers îlots, des détritus granuleux, ne prenant pas les colorants nucléaires, et indice d'une dégénérescence cellulaire banale. Nombreux myéloplaxes autour de chaque groupe cellulaire.

3° A l'examen microscopique de la deuxième récidive, nous trouvons les mêmes éléments histologiques que dans les tumeurs précédentes : trame conjonctive, masses calcifiées et cellules non calcifiées (celles-ci très nombreuses), myéloplaxes en grande quantité. De plus, il nous *a été possible de voir deux vaisseaux parfaitement caractérisés par leur endothélium et leur contenu (hématies et globules blancs), l'un situé en pleine masse calcifiée, l'autre, au centre de cellules n'ayant pas subi la dégénérescence calcaire.*

4° Sous le microscope, la troisième récidive ne présente rien de spécial. On y trouve les mêmes parties constituantes que dans les néoplasmes précédents.

L'examen *histologique des ganglions des deux dernières récidives n'a rien révélé d'anormal ; nous n'y avons trouvé aucun élément spécifique néoplasique indice de métastase.*

CHAPITRE III

Anatomie pathologique

Il nous est maintenant facile, d'après l'analyse des observations précédentes, de synthétiser nos connaissances sur les tumeurs calcifiées de la peau, et d'esquisser rapidement l'anatomie pathologique de ces néoplasmes tant au point de vue macroscopique qu'au point de vue microscopique.

Ce sont des tumeurs toujours sous-cutanées. La peau qui les recouvre, est le plus souvent normale, ou bien légèrement amincie mais toujours mobile : parfois cependant, elle s'ulcère, mais ces ulcérations sont dues non pas à l'envahissement du processus néoplasique, mais bien plutôt à des causes extérieures (compression, frottements répétés, traumatismes accidentels, etc.). Dans ces cas, le travail inflammatoire peut créer des adhérences entre les téguments et la tumeur sous-jacente, et, de plus, infecter les ganglions de la région ulcérée. (V. Obs. de A. Malherbe.) *A part ces circonstances, elles sont presque toujours encapsulées, même quand elles récidivent.*

Leur siège est assez variable, avec cependant une prédilection marquée pour la tête. Ainsi nous avons trouvé, pour la statistique des cas recueillis au laboratoire :

Tête : 21 cas, dont 9 pour la région sourcillière : les 13

autres occupaient le cuir chevelu, la nuque, le lobule de l'oreille, la région masseterine, la joue.

Thorax : 7 cas, parmi lesquels la tumeur a trois récidives.

Membres supérieurs : 7 cas, dont 4 à l'avant-bras.

Membres inférieurs : 4 cas.

Elles affectent en général la forme sphérique ou ellipsoïde, et varient beaucoup comme dimension, depuis le volume d'une tête d'épingle, d'un petit pois, d'une noix, jusqu'à celui d'une tête de fœtus de 7 mois : leur poids suit naturellement une marche parallèle à leur volume : notre plus grosse tumeur pèse 760 grammes.

Au toucher, leur consistance est très variable, suivant la nature de la trame et le degré de calcification : très dure si le processus calcaire est avancé et s'il y a de l'os ; très molle ou pseudorénitente, si la trame conjonctive est jeune et les masses calcifiées peu nombreuses.

A la coupe, elles apparaissent ainsi constituées :

1° Membrane d'enveloppe limitant la tumeur du côté de la peau qui peut glisser ainsi sur le néoplasme. Cette membrane, dont l'épaisseur peut aller jusqu'à un millimètre et plus, est blanche, nacrée, ou parfois transparente, et envoie au centre du néoplasme des travées de même ordre.

2° Entre ces travées, des îlots parenchymateux, les uns mous (éléments non calcifiés), les autres grenus et durs (masses cálcaires.)

3° Parfois, en lieu et place des travées fibreuses, on trouve un véritable tissu osseux rappelant les parties

spongieuses des os longs : mais il faut remarquer que la membrane d'enveloppe reste fibreuse sans jamais s'ossifier.

A ces caractères macroscopiques, nous ajouterons les résultats donnés par l'analyse chimique. Lors des premières recherches du Professeur Malherbe, M. Andouard, professeur de chimie à l'Ecole de Médecine de Nantes, a eu l'obligeance d'analyser une de nos tumeurs calcifiées. — (Obs. II).

Voici les résultats :

Matières organiques : 86,44.
Sels solubles dans eau : 1,60.
Phosphate de chaux : 9,27.
Carbonate de chaux : 2,11.
Oxyde de fer : 0,56.

La grande teneur en phosphate de chaux semble être un des caractères chimiques de ces tumeurs, s'il faut en croire les analyses des différents auteurs : Ainsi Renon et Dufour donnent :

Phosphate de chaux : 19,29.
Carbonate de chaux : 3,44.

Pour Profichet, le taux des phosphates s'élève à 40,62, et Bayle cite le chiffre de 55,50, pour 15, de carbonate calcaire :

L'examen histologique vient confirmer toutes les données macroscopiques :

Au cours de nos observations, nous avons insisté suffisamment sur la nature conjonctive (tissu jeune, myxomateux ou fibreux) de la trame, sur la structure parfaite du

tissu osseux, sur les vaisseaux, les éléments à noyaux multiples, sans qu'il soit besoin d'y revenir à nouveau : qu'il nous soit permis seulement de signaler la calciose de la trame, et de décrire en détail la cellule calcifiée.

Dans certaines préparations, la cellule conjonctive de la trame subit la dégénérescence calcaire ; et nous avons vu au milieu de son protoplasma, des granulations calcaires, alors que son noyau subsiste parfaitement. La forme de la cellule, son noyau allongé, sa situation le long des fibres conjonctives, sont autant de caractères qui nous permettent de la reconnaître, même calcaire des autres éléments néoplasiques calcifiés, qui, eux aussi, infiltrent plus ou moins la trame.

L'étude cytologique du néoplasme calcifié est rendue facile par la pétrification même de la cellule : ici, point n'est besoin de fixateur pour épargner un protoplasma délicat comme dans les autres tumeurs : il suffit de prélever, sur une pièce préalablemant décalcifiée, un petit fragment calcaire, de le réduire en une poussière très ténue ; et d'examiner la préparation dans des milieux appropriés. (Eau, glycérine, Picro-carmin).

La cellule calcifiée nous apparaît alors sous des aspects différents. Vue de face, elle est polygonale, ordinairement à six pans, disposition qui paraît due aux pressions réciproques qu'exercent les éléments cellulaires les uns sur les autres : car, en d'autres points, on la voit affecter la forme sphérique : à son centre nous trouvons un noyau ou plutôt une vésicule parfaitement sphérique qui se détache en blanc sur le fond de la cellule quand on fait varier le

point ; examinée de profit, elle affecte la forme d'un fuseau allongé, telle la cellule endothéliale, se présentant de champ : et dans ce cas, le noyau tantôt reste invisible, tantôt apparaît comme une mince ligne claire; enfin, il peut arriver que certaines cellules n'affectent pas une forme aussi régulière, et présentent des contours plus ou moins découpés.

Leurs dimensions sont en moyenne les suivantes :

Largeur diamètre : 18 à 22 μ.

Epaisseur : 7 à 9 μ.

Le noyau lui-même, a à peu près le diamètre d'une hématie de l'homme.

A un fort grossissement, 780 Diamètres, nous voyons le protoplasma enserrer dans ses mailles des granulations très réfringentes, calcaires, et se condenser à la périphérie de la cellule ; le noyau clair a conservé sa membrane nucléaire : (V. Planche II, figure 3).

Nous avons là un élément cellulaire à aspect très spécial.

« *La cellule de l'épithéliome calcifié,* est *pathognomonique,* écrit le professeur A. Malherbe. Il suffit d'une seule cellule bien conservée pour reconnaître la nature de la tumeur, et sans soutenir qu'on n'observera jamais d'éléments semblables dans d'autres cas (nous ignorons les limites du possible et de l'impossible), je puis affirmer que sur plus de deux mille tumeurs, et en plus de trente années d'observations, je n'ai pas vu une seule fois dans d'autres tumeurs calcifiées, et, il y en a de nombreuses (athérome, lipome, fibrome), je n'ai pas vu, dis-je, une seule fois une cellule

pouvant être confondue avec celle de l'épithéliome calcifié ».

Comment les cellules sont-elles unies les unes aux autres dans le néoplasme ? Nous n'avons pu malheureusement opérer sur des pièces fraîches, et faire des imprégnations d'argent suivant la méthode de Recklingausen, destinées à montrer l'existence d'un ciment intercellulaire : en tous cas, comme le démontre la dissociation, il n'y a pas de fibrilles conjonctives entre les cellules intimement soudées les unes aux autres. Ajoutons que les myéloplaxes sont formés d'une unique lame protoplasmique homogène : il s'agit donc, non pas d'un élément résultant de la coalescence de plusieurs cellules, comme on a voulu le prétendre, mais bien d'une seule cellule dont le noyau a subi des divisions successives au sein d'un protoplasme insegmenté.

CHAPITRE IV

Pathogénie.

L'historique de la question exposé avec détails dans un des chapitres précédents nous a montré combien nombreuses et diverses étaient les théories pathogéniques édifiées en faveur des tumeurs calcifiées. Parmi les auteurs, les uns refusent tout droit de cité à l'épithéliome calcifié dans la classification actuellement établie des tumeurs, et jugent inutile de surcharger la nomenclature ; les autres, en font une entité morbide, mais le désaccord est complet quand il s'agit d'en établir l'origine et la physiologie pathologique. Examinons donc les arguments produits en faveur des différentes hypothèses émises à ce sujet, et, tout en les réfutant, nous nous inspirerons de nos observations personnelles pour conclure au processus qui nous paraît le plus probable.

« *L'épithéliome calcifié n'existe pas, en temps que tumeur* ». Telle est l'opinion du professeur de Genève, M. Bard. Pour cet histologiste, il s'agit d'une inflammation des glandes sébacées guéries par calcification. Les données de l'observation ne concordent guère avec cette hypothèse ; dans la plupart de nos tumeurs, en effet, au point de vue clinique : ni douleur, ni rougeur, ni chaleur des téguments, ni engorgement ganglionnaire, qui sont autant d'indices d'infection;

au point de vue histologique, ni amas lymphocytiques périvasculaires, ni trainées lymphatiques, ni polynucléaires plus ou moins dégénérés, traduisant un processus inflammatoire dans la trame ou les éléments calcifiés ; la bactériologie elle-même reste muette ; les essais de culture tentés par Profichet sont toujours demeurés infructueux. On pourra nous objecter qu'il y a des tumeurs calcifiées enflammées avec engorgement ganglionnaire, ulcération de la peau, et élimination même de particules calcaires ; mais, dans ce cas, l'inflammation est secondaire ; elle est non la cause, mais la conséquence de la présence du néoplasme, qui distend les téguments sus-jacents : ne voit-on pas du reste, pareil fait se produire pour les volumineux sarcomes de la mamelle.

Même négation de l'existence de l'épithéliome calcifié est professée par Chandelux et Luquet de Lyon quand ils prétendent que la « tumeur ne serait qu'un athérome calcifié ; la cellule glandulaire évoluerait vers le type corné ; puis vers la calcification, cela grâce aux myéloplaxes que l'on y rencontre. » Mais l'athérome calcifié (le Professeur A. Malherbe ne l'a rencontré qu'au scrotum) ne rappelle en rien l'épithéliome calcifié ; son point de départ dans les glandes sébacées devenues kystiques et dont la paroi seule est vivante, le reste étant un magma nécrobiosé; ses cellules de bordure à type malpighien, son défaut de vascularisation sont autant de caractères qui le différencient de ce dernier ; de plus, il ne récidive pas après extirpation complète.

Que penser de la Théorie de Trélat et Lejars qui consi-

dèrent la tumeur calcifiée comme un épithéliome ou cancroïde vulgaire ayant subi la dégénérescence calcaire d'une façon accidentelle et s'arrêtant ainsi dans son évolution ?

Il suffit, pour faire justice de cette opinion, de remarquer que le degré de calcification n'est pas du tout en raison directe de l'âge et du volume du néoplasme : telle tumeur grosse comme une noix, et ayant évolué en deux mois, chez un enfant d'un an et demi, est aussi calcaire que telle autre, opérée, plusieurs années après son début, chez un homme de 20 ans, et du volume d'une mandarine. Enfin, et c'est là une loi d'anatomie pathologique générale, la tumeur secondaire reproduit toujours le type cellulaire du néoplasme primitif ; pourquoi, alors, la calciose cellulaire si typique dans nos observations, se reproduirait-elle avec ses mêmes caractères constants dans les trois récidives de l'Obs. XXXIX, si ce processus n'était qu'un simple accident d'évolution.

L'identité parfaite des cellules néoplasiques de la tumeur mère et des tumeurs secondaires établit, à notre avis, la spécificité de la tumeur calcifiée.

La théorie de la congénitalité a rencontré en Sichel, qui en fut le promoteur, Lannelongue, Achard et Ménard, Sourdille et Braquehaye, Pilliet et Reverdin, ses plus ardents défenseurs ; pour tous ces auteurs, il s'agit de kystes dermoïdes ou de tumeurs résultant d'une inclusion fœtale ou embryonnaire ; et les arguments qu'ils produisent sont les suivants :

1° Les tumeurs congénitales apparaissent sinon à la naissance, du moins dans le jeune âge : or, nombre d'épi-

théliomes calcifiés évoluent chez de jeunes sujets : 8 mois (Obs. XXIV) ; 9 mois (Obs. XII) ; 16 mois (Obs. XI) ; 5 ans (Obs. XXIII) ; 7 ans (Obs. XV) ; 13 ans (Obs. XXXIV) ; 14 ans (Obs. X), etc.

2° Les tumeurs congénitales se développent en des points de l'économie spéciaux et bien déterminés, grâce aux données actuelles de l'embryologie : ainsi, à la face, la zone intersoucillaire (kystes glabellaires développés dans le territoire de l'arc postérieur des vertèbres crâniennes) ; la queue du sourcil, l'angle interne de l'œil, l'orbite (tumeurs dépendant de la fente branchiale fronto-maxillaire) ; au cou, la région parotidienne, la région auriculaire (kystes latéraux). Or, plus de la moitié des tumeurs calcifiées, siègent à la tête et au cou : un à la glabelle, six au sourcil, trois dans la région parotidienne, un dans la région auriculaire.

Quant aux autres cas, où l'on voit les néoplasmes calcaires se développer au bras, à l'avant-bras, à la cuisse, au thorax (région présternale ou dorsale), ils n'infirment en rien la théorie congénitale, d'après les auteurs : ils se développent par le processus dit *d'enclavement*.

Cette théorie, on le sait, a été soutenue dès 1855 par Verneuil et ses élèves, Landeta (Thèse de 1863) et Cusset (Thèse de 1877), qui admettaient la formation de kystes dermoïdes en divers points du corps aux dépens de plicatures accidentelles de la peau chez le fœtus. Chez l'adulte lui-même, le traumatisme pourrait créer aussi une sorte d'enclavement par invagination du revêtement épidermique ; ainsi apparaîtraient pour Gross de Nancy les

épithéliomes perlés des doigts ; pour Monoyer, la classique tumeur perlée de l'iris (kystes épidermoïdaux de Rothmond), l'expérimentation entre les mains de E. Masse (1), greffant chez le lapin les éléments cellulaires épithéliaux de la conjonctive, confirme cette hypothèse. Or, ce traumatisme précurseur, nous le rencontrons dans un certain nombre d'observations.

Aux partisans de la théorie congénitale, nous ferons quelques objections.

S'il est vrai que les tumeurs calcifiées apparaissent chez les enfants, on les voit également se produire chez les adultes et les vieillards ; or, très rares sont les cas de tumeurs, résultat d'une inclusion fœtale, qui apparaissent et se développent après l'âge de vingt ans ; exception faite peut-être pour les néoplasmes malins, mais ce n'est pas le caractère ordinaire de nos tumeurs.

S'il est vrai encore que les pierres de la peau siègent souvent au niveau des anciens arcs branchiaux, elles se trouvent également sur le tronc et sur les membres ; admettons même qu'en ces derniers cas, elles soient produites par inclusions ectodermiques fœtales ou traumatiques, comme le prétendent les partisans de la théorie de l'enclavement, nombreux sont les caractères qui les différencient des kystes dermoïdes ; un simple coup d'œil, jeté sur le tableau suivant, suffit pour nous en convaincre.

(1) E. Masse. — Bulletin et mémoire de la Société de Chirurgie. 22 février 1881, t. VII, p. 185.

C. R. de l'Académie des Sciences, 13 janvier 1883, p. 202,

Kyste dermoïde	Épithéliome calcifié
— Adhérent à l'os par un pédicule fibreux plus ou moins développé.	— Pas d'adhérence à l'os.
— Possède une cavité kystique.	— Pas de cavité kystique.
— Contenu sous forme de bouillie.	— Contenu solide.
— Cellules dégénérées dans un magma graisseux.	— Cellules spéciales pathognomoniques.
— Paroi seule vivante.	— Toute la masse de la tumeur contient des parties vivantes.
— Pas de cellules géantes.	— Cellules géantes.
— Paroi ayant ou rappelant de près la structure de la peau.	— Membrane fibreuse analogue à celle du fibrome.
— Cellules malpighiennes.	— Pas de cellules malpighiennes.
— Poils et dérivés épithéliaux.	— Pas de poils, ni de dérivés épithéliaux.

Ce ne sont donc que des vues purement doctrinales et des idées préconçues qui aient pu pousser certains auteurs à confondre deux genres aussi différents. Nous n'ignorons pas cependant que, dans l'observation XIII, invoquée du reste par Jacques Reverdin, nous avons trouvé des poils ; mais la petitesse de la tumeur ne nous a pas permis de faire des coupes et de déterminer d'une façon certaine, nous étions en présence d'un kyste pilifère ; en tous cas la dissociation nous a donné des cellules calcifiées typiques.

Reste enfin, l'origine épithéliale de la tumeur calcifiée. C'était là l'opinion professée tout d'abord par notre maître

Malherbe, qui faisait de ce néoplasme un *épithéliome pavimenteux calcifié* développé aux dépens des glandes sébacées. De fait, la structure histologique de la plupart de nos tumeurs se rapproche singulièrement de celle de l'épithéliome pavimenteux, sauf la calcification ; on y remarque, en effet, de grandes cellules juxtaposées formant des masses lobulées dont le centre est occupé par des éléments cellulaires rappelant les globes épidermiques : les vaisseaux ne se rencontrent que dans la trame, infiltrée elle-même par les éléments néoplasiques (v. planche I, fig I), mais cet aspect spécial ne correspond qu'à un stade déterminé de l'évolution de la tumeur, stade pour ainsi dire terminal ; et d'après l'examen minutieux des coupes de néoplasmes jeunes et en voie d'accroissement ; les glandes sébacées ou sudoripares, ne doivent être nullement incriminées ; aussi bien convient-il de brûler partiellement ce que nous avons adoré, pour nous rallier à une hypothèse dont nous croyons avoir, dans certaines de nos observations, la preuve histologique : nous voulons parler *de l'origine endothéliale de la tumeur calcifiée.*

Il y a un fait de la plus haute importance, au point de vue pathogénique : *l'existence de vaisseaux sanguins au milieu des masses cellulaires.* La tumeur de l'Obs. XXXIV, est, à ce point de vue des plus intéressante. Sous l'enveloppe conjonctive, kystique, en un point par conséquent où le néoplasme est en voie d'accroissement, nous voyons un vaisseau sanguin d'un diamètre de 60 à 70 μ, bourré d'hématies et limité par des cellules endothéliales légèrement gonflées. Immédiatement en dehors de cet endothé-

lium, viennent des cellules plates, vues de champ, intimement soudées à la paroi vasculaire, sans interposition de tissu conjonctif; cellules à noyau encore colorable, à protoplasma subissant un début de calcification.

S'éloigne-t-on de la paroi vasculaire? Les cellules se calcifient de plus en plus, en gagnant le centre de la tumeur, pour arriver à la calciose complète et prendre l'aspect caractéristique que nous avons décrit plus haut. (V. Planche II, figure II).

De quelque nature peuvent être ces cellules ? Epithéliale? Evidemment non, puisque les vaisseaux sont en contact direct avec elles, ce qui n'existe jamais pour les éléments épithéliaux, pas plus à l'état pathologique qu'à l'état physiologique. Endothéliale ? Leur forme, leur juxtaposition, leur situation avec la paroi vasculaire, sont autant de caractères qui nous autorisent à les considérer comme telle, et nous rappellent d'une façon remarquable le tissu des endothéliomes de Robin et Lancereaux, des psammones de Virchow, des tumeurs angiolithiques de MM. Cornil et Ranvier. La ressemblance s'accentue encore davantage, si l'on remarque que dans nos tumeurs, nous trouvons, comme dans les endotheliomes, des pseudo-globes épidermiques calcaires.

Ainsi, dans notre tumeur (Obs. XXXIV), nous avons nous semble-t-il, la synthèse du processus (prolifération de l'endothélium, calcification des cellules néoformées). D'autres coupes du reste nous montrent les différents stades d'évolution de la tumeur calcaire.

Dans la tumeur (Obs. XXXV), par exemple, nous voyons

des vaisseaux pleins d'hématies et entourés par des cellules intimement accolées les unes aux autres, à noyau très bien coloré, sans trace de calcification : par contre, en d'autres points et aussi dans d'autres tumeurs (Obs. XXXI, XXXIII, XXXIV, XXXV) au centre même des masses totalement calcifiées, se trouvent des capillaires ou mieux des vestiges de capillaires reconnaissables à leur forme elliptique ou circulaire (coupe transversale) et à leur contenu globulaire : quant à leur paroi, elle est formée par la cellule plate (cellule endothéliale complètement calcaire).

En plus des vaisseaux sanguins, un autre élément se retrouve avec une constance remarquable dans toutes nos tumeurs en voie d'accroissement ou de récidive : la cellule à noyaux multiples, analogue aux myéloplaxes de Robin (1).

---

(1) 1° Remarquons que sous cette dénomination, cellules à noyaux multiples, cellules géantes, sont compris des éléments semblables, mais non toujours identiques au point de vue morphologique, et très différents les uns des autres par leurs fonctions et leur rôle physiologique. D'après les données actuelles de l'histologie ont peut grouper ces cellules sous trois chefs principaux.

1er *groupe.* — Myéloplaxes de Robin : cellules de la moelle des os, destinées à modeler par résorption les travées osseuses : ce sont les ostéoclates de Kolliker, créant les lacunes de Howschip.

2e *groupe.* — Cellules angioplastiques de Malassez et Monod, destinées à former des vaisseaux. Elles comprennent elles-mêmes plusieurs variétés.

3e *groupe.* — Est formé d'une foule d'éléments disparates. Sans parler de la cellule géante du tubercule, bien différenciée des formes précédentes par le professeur Charcot et H. Martin, nous retrouvons le myéloplaxe dans les syphilomes. (Baumgarten), les bourgeons charnus des plaies (Jacobson et Baumgarten). Ziégler, Heidenham, la réalisent expé-

A la suite des travaux de Wegner (1) de Lewschen (2), de Brodowski (3), de G. Leboucq, de Gand, Monod, Malassez et Arthaud (4) ont, par leurs remarquables recherches, établi le *rôle vasoformatif* du myéloplaxe qu'ils assimilent aux *cellules angioplastiques* de Rouget, aux *cellules vaso-formatives* de Ranvier. « On peut trouver, » disent-ils des myéloplaxes s'anastomosant les uns avec » les autres, présentant de véritables pointes d'accroisse- » ment, ayant un protoplasma assez grossièrement granu- » leux, des noyaux ovoïdes à gros nucléoles, des vacuoles, » voire-même des cavités remplies de globules sanguins ; » en un mot, des éléments évidemment semblables aux » cellules et aux réseaux vasoformatifs.

» 2° Il existe entre ces myéloplaxes dont la parenté avec » les vaisseaux est si évidente et les formes les plus » communes — celles qui sont décrites par les auteurs, et » sur la nature desquelles il était jusqu'ici bien difficile de

---

rimentalement en introduisant des corps étrangers dans la cavité péritonéale ou le tissu cellulaire sous-cutané, etc.

Voir le Mémoire de Malassez et Monod. Archives de Physiologie, 1878, p. 395.

(1) Wegner. — Myeloplaxen, und Knochen, resorption (Virchow's. Arch. T. L V I., p. 505).

(2) Lewschin. — Ueber die terminalen Blutgefussenin den primitiven Markraumen de Rochrenknocken. (*Bulletin de l'Académie des Sciences de Saint-Petersbourg*, 1872. T. XVII, p. 17).

(3) Brodowski. — Ueber den Ursprung sogenannter Riesenzellen und über Tuberhel in allgemeinen (Virchow's. Arch. T. LXIII, p. 113).

(4) Malassez et Ch. Monod. — Archives de Physiolo. nor. et pathologique (1878).

» prononcer — toute une série d'intermédiaires. Aussi ces
» derniers sont-ils pour nous des éléments de même espèce
» que les premiers, mais moins avancés dans leur déve-
» loppement ».

C'est à cette dernière forme de myéloplaxe que nous avons affaire dans nos tumeurs : éléments multinucléés (quelques-uns en contact direct des vaisseaux); anastomosés les uns avec les autres, à prolongements protoplasmiques, granuleux, avec ébauche de pointes d'accroissement et vacuoles, *mais sans contenu hématique.* (V. obs. XXXV). Nous les considérerons donc, jusqu'à plus ample informé, comme des cellules dont le processus vaso-formatif s'est pour ainsi dire, arrêté en chemin ; cela est si vrai que le nombre des vaisseaux est souvent en raison inverse du nombre des myéloplaxes : tel est le cas de notre obs. XXXII, très riche en cellules multinucléées, et où l'on trouve de très rares vaisseaux.

Quelle est l'origine des myéloplaxes ? Le contact direct de certains de ces éléments avec les parois des capillaires sanguins nous autorise à penser qu'ils dérivent de l'endothélium vasculaire : beaucoup d'entre eux, cependant, apparaissent en pleine trame sans relation directe avec les vaisseaux ; faut-il alors considérer ces cellules géantes, en apparence sans connexion avec le réseau vasculaire préexistant, comme des bourgeons d'accroissement de ce réseau, bourgeons dont les connexions primitives auraient été rompues accidentellement ou peut-être même naturellement résorbées ?

On peut tout au moins le supposer ; pareil fait se repro-

duisant pour les *cellules géantes* du foie embryonnaire, comme l'a montré Kuborn de Liège (1890); et pour les cellules vasoformatives de l'épiplon, d'après les recherches de Spuler (1892) et de François (1894). Enfin, certains myéloplaxes peuvent aussi être de véritables formations indépendantes développées *in-situ* dans le tissu conjonctif.

Ainsi donc, les tumeurs pierreuses de la peau, sont, pour nous, d'origine *endothéliale vasculaire*, endothéliale de par la prolifération des parois des capillaires sanguins. (V. Obs. XXXIV et Planche II, fig. II), endothéliales de par les *myéloplaxes* que celles-ci dérivent elles-mêmes des parois vasculaires, ou que *véritables vaisseaux métatypiques*, ébauchant un travail vasoformatif bientôt avorté, elles se segmentent et se calcifient. Nous nous éloignons ainsi de la théorie allemande, qui, avec Perthès, Thorn et Linsen, incrimine, comme origine du néoplasme, la prolifération de certains territoires lymphatiques : car il nous a été impossible de voir des cellules néoplasiques au niveau des canaux de la lymphe, et d'un autre côté, les ganglions recueillis avec la deuxième et quatrième récidive de l'Obs. XXXIX, étaient simplement inflammatoires, de par la seule infection secondaire de la tumeur, au niveau des téguments.

Né de l'endothélium vasculaire, comment s'accroit et évolue la tumeur calcaire ? Par deux mécanismes principaux :

1° par prolifération de la cellule endothéliale ;

2° par apport de jeunes myéloplaxes.

Comme nous l'avons montré dans une de nos prépara-

tions, le vaisseau sanguin apparaît comme un centre de formation, d'où partent les cellules endothéliales ; celles-ci en s'éloignant se calcifient, et arrivent ainsi à former un véritable *caput mortuum*, plus de cellules vivantes partant plus d'accroissement de la tumeur.

Mais viennent s'ajouter les myéloplaxes. Ceux-ci constamment situés à la périphérie des masses calcifiées, et constamment retrouvés dans toutes les tumeurs en voie d'accroissement ou de récidive, segmentent leur protoplasma autour de chaque noyau, donnent naissance à de nouvelles cellules dont la calcification va bientôt s'emparer. L'apport des éléments ainsi néoformés a pour effet de presser fortement les unes contre les autres les cellules néoplasiques qui, au centre du bloc, au niveau du vaisseau primitif, s'embriquent et forment ces pseudo blocs épidermiques si souvent signalés dans nos observations. Quant au vaisseau lui-même, il peut, ou subsister ou disparaître complètement et être remplacé par ces *figures en bulbe d'oignon*.

Ainsi nait, évolue et meurt la masse cellulaire calcifiée. La calciose tuant la cellule, met un terme à sa prolifération, et explique ainsi la bénignité de nos tumeurs. Cela est si vrai, que dans les coupes de nos observations à récidives multiples, en particulier dans la récidive n° 2, nous avons trouvé très peu de blocs calcaires, et par contre, beaucoup de cellules géantes, et de très nombreuses masses cellulaires, formées d'éléments à gros noyau et nucléole bien coloré et possédant à leur centre des capillaires sanguins. L'activité cellulaire est donc là à son maximum, et

s'explique ainsi le développement rapide de la tumeur.

Un point reste encore à élucider : quel est le mécanisme et la cause de la calcification ? La multiplicité des théories invoquées prouve que la question n'est pas encore tranchée définitivement. Tour à tour, pour expliquer la production de dépôts calcaires a-t-on incriminé l'alimentation. (Profichet et Lexca) : la tuberculose. (Marotte Gilchrist), la rétention par défaut d'émonctoire. (Virchow, Talamon): la présence de parasites, soit végétaux (oospora de Charrin et Delamarre), soit animaux. (coccidies de Milian) la dyscrasie calcaire (Talamon, Renon et Dufour): enfin, il n'est pas jusqu'aux myéloplaxes eux-mêmes, s'il faut en croire les travaux de Chandelux de Lyon, et les histologistes allemands, qui ne contribueraient pour une large part à l'élaboration des sels calcaires. En réalité, le pourquoi nous échappe, ignorance fâcheuse, car il nous serait peut-être permis, la cause de la calcification étant connue, de déterminer au niveau des tumeurs le processus de calcification qui nous assurerait un pronostic favorable : nous savons seulement le comment : aux zones de transition, nous voyons peu à peu le protoplasma des cellules se charger de granulations calcaires ; le noyau d'abord colorable, diminue bientôt de volume, affecte la forme d'un sablier, d'une circonférence, d'une lunule, pour disparaître complètement. En ses lieu et place, un espace clair, réfringeant, que la dégénérescence calcaire n'a pas atteint ; il ne reste plus qu'une vésicule, dont le contenu, quant à la nature, est difficile à déterminer, air ou liquide?

Au milieu de cette édification néoplasique, le tissu con-

jonctif ambiant ne reste pas indifférent ; repoussé excentriquement et comprimé par les cellules néoformées, c'est lui, qui à la périphérie de la tumeur, s'aplatit en lamelles concentriques rappelant le fibrome cornéen, et forme la membrane kystique, que nous retrouvons dans nos observations ; c'est lui, qui au sein même de la tumeur, forme ces élégantes travées séparant les masses calcifiées, c'est lui, enfin qui, dans quelques coupes, est en continuité avec le tissu osseux ou est totalement remplacé par ce dernier.

Faudrait-il suivant la nature de la trame, soit connective, soit osseuse, créer deux espèces différentes de néoplasme ? Non, assurément agir ainsi serait méconnaître une loi d'anatomie générale formulée depuis longtemps déja par Reichert (1845), établissant que les tissus conjonctifs embryonnaire, muqueux, lâche, fibreux, cartilagineux et osseux sont des équivalents histologiques, et qu'ils peuvent se substituer les uns aux autres avec la plus grande facilité, soit à l'état normal, soit à l'état pathologique : c'est la loi d'équivalence, ainsi que l'appelle A. Malherbe, loi également déduite des données de l'anatomie comparée. Eh bien, nous retrouvons l'application de toutes ces données dans l'étude de la trame de nos tumeurs ; tissu embryonnaire (Obs. XII) ; tissu muqueux (Obs. I) ; tissu fibreux ou conjonctif adulte (la majorité des observations), tissu osseux, (Obs. II, III, IV, V, VI, VII) ; seul manque le tissu cartilagineux, et c'est un fait remarquable des tumeurs calcaires que la trame passe directement du stade conjonctif à l'os vrai sans l'intermédiaire du cartilage : c'est là un processus analogue, pour ne pas dire identique, à celui

qui à l'état physiologique se montre dans l'ossification des os de membrane.

Ainsi, sous l'apparente diversité des tissus de la trame, la valeur nosologique de nos tumeurs n'est en rien changée, soit au point de vue anatomo-pathologique, soit au point de vue clinique, cette valeur étant uniquement déterminée par les cellules mêmes du néoplasme, c'est-à-dire *par les cellules endothéliales calcifiées*. Reconnaissons toutefois, que la membrane kystique, et la trame, connective ou osseuse, contribuent pour leur part, en dehors de la calciose des cellules néoplasiques à assurer la bénignité de la tumeur : l'ossification complète semble être le meilleur mode d'arrêt d'accroissement du néoplasme : nous n'avons jamais trouvé de tissu osseux dans nos récidives, et dans ces cas, la membrane kystique était fort incomplète.

CHAPITRE V

Etude clinique

Depuis les premiers travaux de A. Malherbe et de Chenantais, les observations de tumeurs calcifiées se sont multipliées, et l'on compte actuellement dans la littérature médicale, plus de soixante cas probants avec observations cliniques et microscopiques : nous pouvons même avancer que ces chiffres sont au-dessous de la vérité, que les épithéliomes calcifiés ne sont pas très rares, mais qu'ils échappent souvent au chirurgien, parce que les sujets qui en sont porteurs, n'en sont nullement incommodés en général, vu la petitesse, la bénignité, l'indolence de ces néoplasmes.

Leur étiologie, comme pour toutes les tumeurs, est entourée d'obscurité : on a voulu faire jouer un rôle au traumatisme, et l'on sait quel parti en ont voulu tirer les défenseurs de la théorie de l'enclavement ; mais le trauma est une cause banale, et d'un autre côté, on ne le trouve accusé nettement que dans deux observations (Obs. III, piqûre de guêpe), (Obs. XII, piqûre d'aiguille).

La plupart du temps on ne trouve aucune cause satisfaisante pour expliquer l'apparition de ces tumeurs. L'hérédité a été aussi invoquée et signalée seulement une

fois dans un cas de Eve (1) ; il s'agissait d'un néoplasme calcifié du dos, diagnostiqué au microscope, chez un jeune homme dont le père et la mère avaient une tumeur semblable et le frère, trois, de siège différent.

Observée à tous les âges, la tumeur calcifiée a cependant une prédilection marquée pour l'enfance et l'adolescence, et l'on peut dire que l'on ne la rencontre guère au-dessus de 50 ans. Ainsi la statistique du laboratoire donne : de huit mois à dix ans, cinq cas ; de dix à vingt ans, sept cas ; de vingt à trente ans, quatre cas ; de trente à quarante ans, un cas ; de quarante à cinquante ans, neuf cas ; de cinquante à soixante ans, trois cas, dont notre observation à récidives multiples : de soixante à soixante-quinze ans, deux cas ; ce qui fait vingt-six cas avant cinquante ans et cinq cas après ; remarquons du reste que l'âge noté est celui des malades au moment de l'opération ; mais, en lisant les observations, on verra que très souvent, la tumeur avait débuté dans l'enfance ou l'adolescence ; et remontait à quatre, cinq, six et même plus de trente ans avant l'intervention. Les chiffres précités sont en accord complet avec ceux que cite Jacques Reverdin, dans sa statistique de cinquante-trois cas, où du reste entrent en ligne de compte les trente-deux observations du professeur A. Malherbe.

La femme semble plus prédisposée que l'homme à ce genre de tumeur : quatorze cas chez celui-ci contre vingt chez celle-là.

(1) Transaction of pathologie soc. London, 1883.
British med J. et Lancet, 1883.

Quant au siège et volume du néoplasme, ils sont très variables : on les trouve surtout à la tête et au cou ; leur dimension oscille entre le volume d'un pois et celui d'une tête de fœtus.

Quels que soient le siège et le volume de nos tumeurs, voici quels en sont les signes cliniques.

A la vue, elles traduisent leur présence par une surélévation des téguments, qui tantôt apparaissent sains, tantôt amincis, laissant voir par transparence les bosselures jaunâtres du néoplasme, ou bien, ils peuvent adhérer en un point de la tumeur, avec un peu de rougeur des parties voisines.

Enfin, la peau, soumise à des grattages ou pressions répétées peut s'ulcérer, et à ce niveau, la suppuration s'établissant, il s'élimine de petits grumeaux calcaires.

La consistance est très variable : elle rappelle soit celle du sarcome, soit celle de l'os : soit l'une et l'autre dans la même tumeur. Dans tous les cas, quand la peau est saine, la tumeur est facilement saisie entre les doigts, parfaitement mobile sur les plans superficiels ou profonds ; en un mot, elle est enkystée. Cette mobilité est amoindrie quand il se produit un travail inflammatoire et ulcératif de la peau, et dans les cas de récidive ; mais elle ne disparaît jamais complètement.

L'indolence de ces tumeurs est complète jusqu'au moment où apparaissent les phénomènes inflammatoires surajoutés, du côté de la peau ; à peine note-t-on un léger pincement, des picotements au niveau même du néoplasme, ou un peu de sensibilité obtuse à la pression ; enfin, elles

n'entraînent aucun trouble fonctionnel ; et, même dans les cas de récidive, les malades n'ont pas le facies cachectique classique, que l'on retrouve toujours dans les tumeurs malignes.

D'ordinaire, la marche du néoplasme calcifié est extrêmement lente et se chiffre par années : 3 à 4 ans (Obs. XXV, XXVIII) ; 10 ans (Obs. XXVI, XXIX) ; 22 ans (Obs. III) ; 30 ans (Obs. XXVII) ; 32 ans (Obs. VI) ; d'autres fois, la tumeur, quoique d'un très petit volume, et après avoir évolué pendant quelques mois, devient stationnaire, soit qu'elle devienne totalement calcifiée, soit que sa trame ait été envahie par l'ossification. Nous ferons une exception toutefois pour les tumeurs à récidive ; ainsi dans le cas du professeur A. Malherbe, les néoplasmes secondaires se succédèrent assez rapidement, de deux ans en deux ans, après avoir acquis chacun un volume considérable.

On peut dire que, d'une façon générale, la guérison sans complications est la règle après ablation du néoplasme ; réserve faite pour les deux cas récidivants que nous avons cités. Nous n'avons toutefois jamais observé de terminaison naturelle, bien que la tumeur puisse s'éliminer spontanément à travers la peau ulcérée ou à la suite d'inflammations répétées de la poche kystique enveloppant la tumeur.

Le diagnostic clinique des tumeurs calcifiées peut être ou fort simple, ou fort difficile et soumis seulement à des probabilités. La consistance de la tumeur est-elle fibreuse ou sarcomateuse ? Elle ressemblera à toute tumeur

bénigne sous-cutanée : fibrome, loupe, épithéliome intra-glandulaire ou polyadénome, sont, eux aussi, nettement limités, recouverts d'une peau saine, et n'infectent pas les ganglions. Seule, l'issue de matière calcaire, après ulcération des téguments lèvera tous les doutes.

Quant au siège, il est trop variable pour servir d'appoint sérieux au diagnostic, et le différencier ainsi des autres tumeurs.

Toutes ces difficultés de diagnostic disparaissent quand, par la palpation, le clinicien a reconnu la consistance pierreuse, ou osseuse de la tumeur : le problème est limité ; s'agit-il d'un ostéome, d'un chondrome, d'un athérome calcifié ?

L'*ostéome*, n'est pas mobile sur les plans superficiels et profonds, il est *adhérent au squelette*, et il est sous *aponévrotique :*

Le chondrome a une consistance très spéciale, moins dure, et se développe spécialement dans certains territoires : région parotidienne, glandes salivaires, testicule.

L'athérome calcifié est plus difficile à différencier, et, sauf le point noir, indice de l'orifice oblitéré, de la glande sébacée, il présente absolument les mêmes caractères cliniques que l'endothéliome : l'examen microscopique seul tranchera la question.

Le pronostic est en général bénin, et si sous ce rapport, on peut le comparer, avec Chénantais, à la loupe ou au lipome, n'oublions pas qu'il peut recidiver, à titre rare et exceptionnel, il est vrai : aussi le traitement qui s'impose

dans tous les cas, est l'ablation totale et large. L'enkystement de la tumeur facilite beaucoup l'opération ; la perte de sang est insignifiante, et le procédé opératoire est d'une simplicité telle qu'il est inutile d'y insister.

CONCLUSIONS

1° Les tumeurs calcaires de la peau, peuvent être considérées comme *endothéliomes vasculaires* se développant aux dépens et des capillaires sanguins et des cellules à noyaux multiples (myéloplaxes), variété de cellules angioplastiques, vaisseaux métatypiques de Malassez et Monod. Ainsi déterminées, elles rentrent dans les néoplasies d'origine endothéliale (1).

2° Ce sont des tumeurs presque toujours bénignes, susceptibles de s'arrêter dans leur évolution et de s'éliminer parfois spontanément. La bénignité s'explique surtout par la qualité même de la cellule, cellule calcifiée; véritable *caput mortuum*, et aussi par la présence d'une membrane kystique, et d'une trame souvent osseuse ou fibreuse opposant une barrière à la diffusion des éléments néoplasiques. Exceptionnellement (deux cas seulement) elles peuvent revêtir un caractère dit de *malignité locale* et *récidiver*.

3° Les tissus de substance conjonctive qui peuvent se substituer les uns aux autres, pour constituer la trame, sont le tissu conjonctif jeune, le tissu fibreux, et le tissu osseux, comme dans les tumeurs mixtes de la parotide.

(1) On sait que M. Mathias Duval fait dériver l'endothélium vasculaire du feuillet interne et non du foyer moyen.

L'ossification est le dernier terme de ces transformations mais n'est jamais précédée du stade cartilagineux. Malgré ces diversités d'aspect de la trame, la tumeur conserve son individualité : ce qui la caractérise c'est la *cellule calcifiée, véritable élément pathognomonique.*

4° Le diagnostic clinique parfois facile, est dans certains cas impossible : aussi devra-t-on recourir à l'examen histologique. Le seul traitement qui convient dans tous les cas, est l'ablation large et complète à cause des récidives possibles.

Vu :

Le Président de la Thèse,

CORNIL.

Vu :

Le Doyen,

M. DEBOVE.

Vu et permis d'imprimer :

Le Vice-Recteur de l'Académie de Paris,

L. LIARD.

INDEX BIBLIOGRAPHIQUE

BARD. — Précis d'anatomie pathologique.

J. BAYLE. — Thèse de Paris, 1905.

BRAULT. — In Cornil et Ranvier. Manuel d'histologie pathologique. Tumeurs, tome I, 3e édition.

CORNIL. — Manuel d'histologie pathologique, tome I, 3e édition, p. 95-97.

— Endothéliome. Société anatomique de Paris, 1889, p. 375.

CURTILLET et DOR. — *Gazette hebdomadaire de médecine et de chirurgie*, novembre 1898, p. 1081-1083.

CHENANTAIS. — Thèse de Paris, 1883.

MATHIAS DUVAL. — Précis d'histologie, 2e édition, 1900, p. 727-729.

LANCEREAUX. — Traité d'anatomie pathologique, t. I, p. 496-500.

LANNELONGUE et ACHARD. — Traité des kystes congénitaux. Paris, 1886.

LANNELONGUE et MENARD. — Affections congénitales, Paris, 1891.

LEJARD. — Archives générales de médecine, 1er sem. p. 667-684.

LUQUET. — Thése de Lyon, 1883.

MALASSEZ et MONOD. — Archives de physiologie, 1878, p. 375.

A. MALHERBE. — Bulletins de la Société anatomique de Paris, 1880. Communications de Chenantais.

— Archives de physiologie normale et pathologique, 1881, p. 529-553.

— Recherches sur l'épithéliome calcifié des glandes sébacées, 1881.

— Compte-rendu du Congrès de Londres, 1881, tome I, p. 408.

A. Malherbe. — Archives générales de médecine, 1885, p. 513-527 et 656-669.

— Congrès de chirurgie de Paris, 1895.

— Recherches sur le sarcome. Endothéliomes, p. 233, 1898.

— Communication faite au Congrès de chirurgie de Paris, 1905. Séance du 7 octobre.

Millian. — Thèse de Paris, 1899.

Monin. — Thèse de Paris, 1890.

P. Poirier. — Bulletin de la Société anatomique de Paris, 1888, p. 95-115, 148, 544.

Profichet. — Thèse de Paris, 1900.

Perthès. *Semaine Médicale*, 1895, p. 395. (Beitrage Z. Klin. Chirurgi. XII, 2).

Rayer. — Traité des maladies de la peau, 1835, tome III, p. 720.

Renon et Dufour. — Bulletin et mémoire de la Société médicale des Hôpitaux de Paris, p. 835-844.

J. Reverdin. — XIVe Congrés française de chirurgie, Paris. Séance du 22 octobre.

Rindfleish. — Eléments de pathologie. Trad. Schmitt, Paris, p. 143-145.

Sourdille et Braquehaye. — Archives d'ophtalmologie. Février 1895.

Virchow. — Traité des Tumeurs. Traduction Aronshon, 1869, tome I.

Martin Wilckens. — Ueber die Vernocherungund Verhalkung de Haunt und die sogennaten Hausteine. Thèse de Gœttinguen, 1858.

Planche I



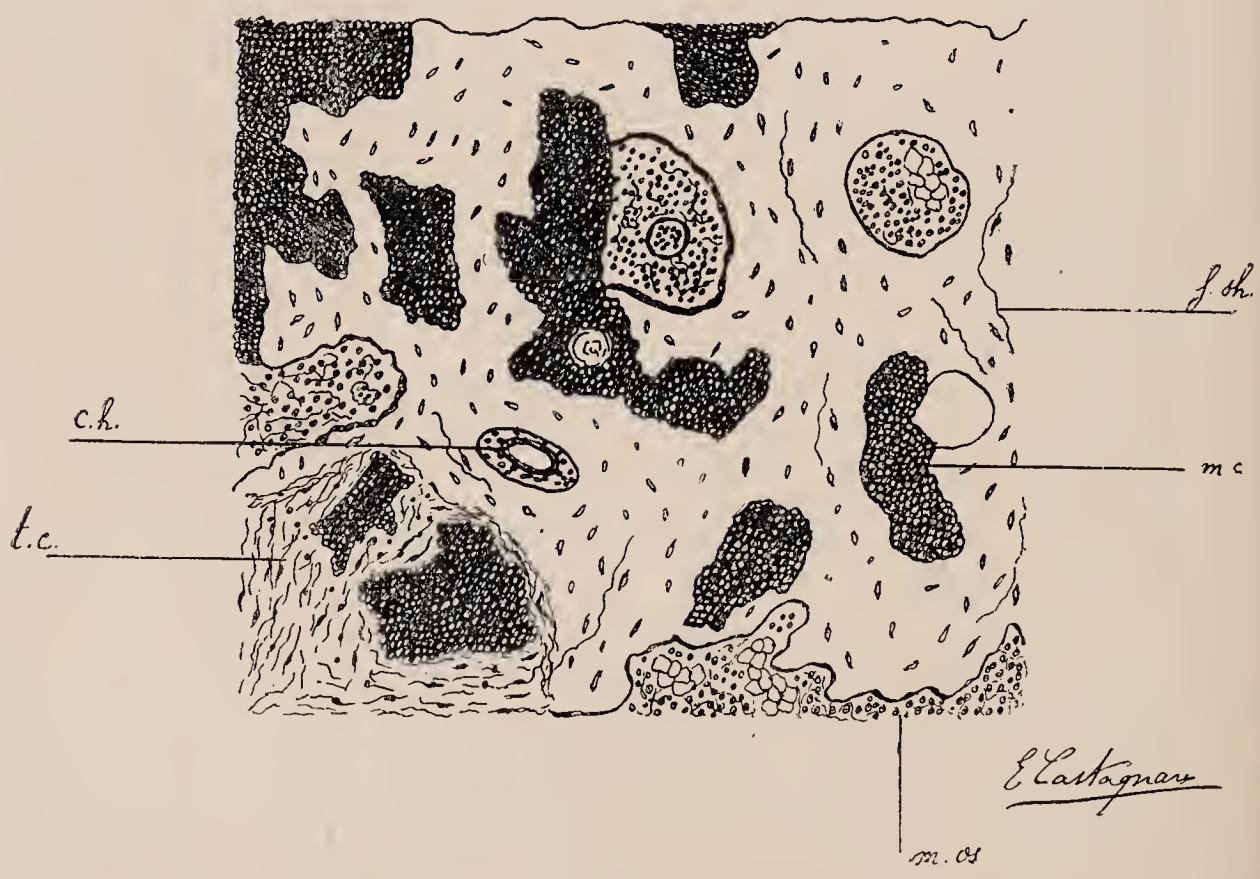

Explication de la planche I

Fig. I

Endothéliome calcifié à trame fibreuse

Nachet { Oc. 2. / Obj. 3.

m. k. — Membrane kystique.

t. c. — Tissu conjonctif formant la trame.

v. — Vaisseau de la trame.

m. c. — Masse de cellules calcifiées; au centre, un pseudo-globe épidermique; au-dessus, une cellule géante.

c. c. — Cellules calcifiées disséminées dans la trame conjonctive.

Fig. II

Endothéliome calcifié à trame osseuse

t. os. — Tissu osseux.

f. sh. — Fibres de Sharpey.

c. h. — Canal de Havers.

m. os. — Espace médullaire contenant des médulocelles et des vésicules adipeuses.

m. c. — Cellules calcifiées.

t. c. — Trame conjonctive à laquelle succède immédiatement le tissu osseux.

Explication de la planche II

Fig. I

Calcification de la trame. — Obs. XXXV.

Nachet { Oc. 2. / Obj. 5.

f. c. — Fibres conjonctives calcifiées.
g. c. — Cellule conjonctive à protoplasma calcaire.
c. g. — Cellule géante.
m. c. — Amas de cellules calcifiées.
v. — Vaisseaux de la trame.

Fig. II

Origine endothéliale de la tumeur. — Obs. XXXIV.

Nachet { Oc. 1. / Obj. 7.

m. k. — Membrane kystique.
v. — Vaisseau avec globules, dont l'endothélium prolifère et se calcifie.
c. n. — Cellules non calcifiées.
c. c. — Cellules calcifiées. A la zone de transition, quelques-unes ont leur noyau encore coloré.
v. s. — Vaisseau sanguin, dont on ne voit qu'une portion, situé en pleine masse calcifiée.

Fig. III

Cellules calcifiées isolées. — Grossissement *780 D.*

a. a. a. Cellules vues de face. — b. b. Cellules de profil.

Fig. IV

Myéloplaxes. — Obs. XXXV.

a) Myéloplaxe non calcifié, tel qu'il apparaît dans les coupes.
b) Myéloplaxe, se fragmentant pour former des cellules calcifiées.
c) Myéloplaxe, en bordure d'un amas de cellules calcifiées et creusé de vacuoles.
d) Myéloplaxes anastomosés et émettant des prolongements protoplasmiques analogues aux pointes d'accroissement.

Planche II

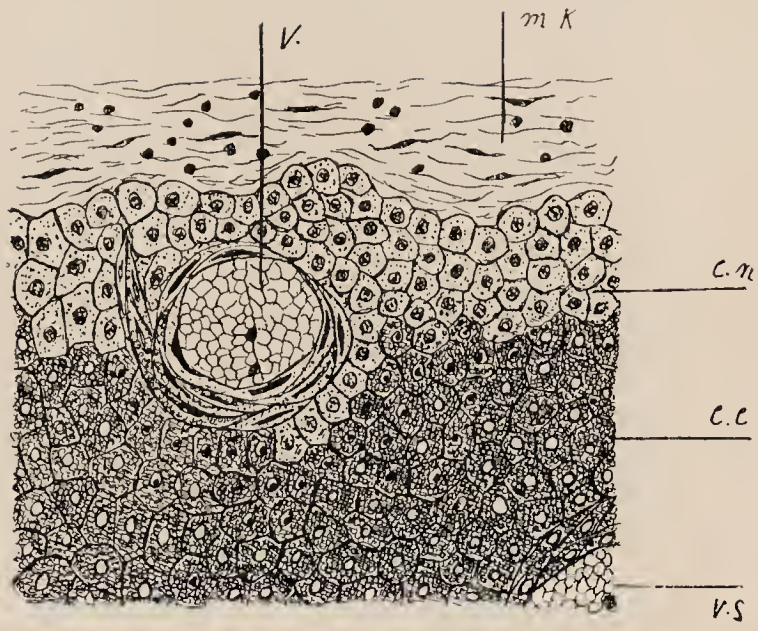

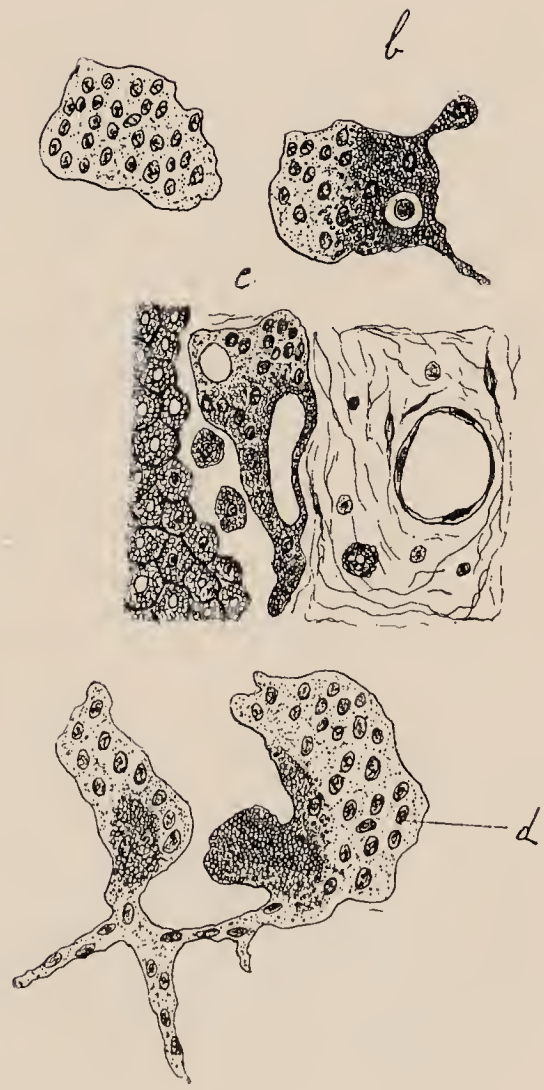

E Castagnary

TABLE DES MATIÈRES

	Pages
AVANT-PROPOS. — Exposé du sujet	9
CHAPITRE PREMIER. — Historique	12
CHAPITRE II. — Observations	21
CHAPITRE III. — Anatomie pathologique	56
CHAPITRE IV. — Pathogénie	62
CHAPITRE V. — Étude clinique	78
CONCLUSIONS	84
INDEX BIBLIOGRAPHIQUE	86
Explication des planches	89

Nantes — Imprimerie A. DUGAS et Cie, quai Cassard, 5.